

**UNIVERSIDADE DE PASSO FUNDO
FACULDADE DE AGRONOMIA E MEDICINA VETERINÁRIA
PROGRAMA DE PÓS-GRADUAÇÃO EM BIOEXPERIMENTAÇÃO**

**ESTUDO DA EXPRESSÃO DE β -CATENINA E DO Ki-67 EM
NEOPLASIAS MELANOCÍTICAS CANINAS**

DISSERTAÇÃO DE MESTRADO

Tanise Policarpo Machado

**Passo Fundo, RS, Brasil
2017**

**ESTUDO DA EXPRESSÃO DA β -CATENINA E DO Ki67 EM NEOPLASIAS
MELANOCÍTICAS CANINAS**

Tanise Policarpo Machado

Dissertação apresentada ao Curso de Mestrado do Programa de Pós-Graduação em Bioexperimentação, Área de Concentração em Bioexperimentação, da Faculdade de Agronomia e Medicina Veterinária da Universidade de Passo Fundo (UPF), como requisito parcial para a obtenção do grau de **Mestra em Bioexperimentação**

Orientador: Prof. Adriana Costa da Motta

**Passo Fundo, RS, Brasil
2017**

CIP – Catalogação na Publicação

M149e Machado, Tanise Policarpo
Estudo da expressão de β -catenina e do Ki-67 em
neoplasias melanocíticas caninas / Tanise Policarpo
Machado. – 2017.
39 f. : il., color. ; 30 cm.

Orientadora: Profa. Adriana Costa da Motta.
Dissertação (Mestrado em Bioexperimentação) –
Universidade de Passo Fundo, 2017.

1. Melanoma. 2. Câncer em animais. 3. Marcadores
biológicos de tumor. I. Motta, Adriana Costa da, orientadora.
II. Título.

CDU: 636:616-006.6

Catalogação: Bibliotecário Luis Diego Dias de S. da Silva - CRB 10/2241

**UNIVERSIDADE DE PASSO FUNDO
FACULDADE DE AGRONOMIA E MEDICINA VETERINÁRIA
PROGRAMA DE PÓS-GRADUAÇÃO EM BIOEXPERIMENTAÇÃO**

A comissão examinadora, abaixo assinada, aprova a Dissertação de Mestrado


**ESTUDO DA EXPRESSÃO DE B-CATENINA E DO KI-67 EM NEOPLASIAS
MELANOCÍTIAS CANINAS**

Elaborada por
Tanise Policarpo Machado

Como requisito parcial para a obtenção do grau de
Mestra em Bioexperimentação

Comissão Examinadora


Adriana Costa da Motta, Dra., UPF
(Orientador/Presidente)


Rubens Rodriguez, Dr., UPF


David Driemeier, Dr., UFRGS

**Passo Fundo, RS, Brasil
2017**

AGRADECIMENTOS

Não poderia ser diferente, meu agradecimento primeiro vai a Ele, grande Pai de justiça e bondade: Deus.

Obrigado, meu eterno obrigado, à minha família que na “alegria e na tristeza” sempre se fez presente no “samba” do dia-a-dia, me apoiando, me dando forças, rindo comigo e chorando também.

Aos colegas de trabalho e estudo que estavam sempre solícitos a me ouvir e ajudar.

Aos meus amigos, um grande abraço de gratidão pelo entendimento de que, muitas vezes, não me fiz presente e não retribuí a amizade à altura do que mereciam, faz parte.

Meu profundo agradecimento aos funcionários do Instituto de Patologia de Passo Fundo pela intensa colaboração, em especial ao Prof. Dr Rubens Rodriguez e a Dra Josiane Borges Stolfo.

Agradeço à Universidade de Passo Fundo pelo incentivo financeiro.

Agradeço, também, a minha orientadora Profa. Dra Adriana Costa da Motta pelo incentivo e apoio e, ainda, aos demais professores do PPGBIOEX e à secretária Patrícia Rizzardi. Enfim, a todas as pessoas que participaram dessa caminhada: Obrigado!

“É necessário não considerarmos como felizes apenas os acontecimentos importantes, pois os que parecem insignificantes são frequentemente os que mais influem no nosso destino. O homem esquece facilmente o bem, e se lembra mais do que o aflige. Se diariamente anotássemos os benefícios que recebemos, sem pedir, ficaríamos muitas vezes admirados de haver recebido tanta coisa que nos esquecemos, e nos sentiríamos humilhados pela nossa ingratidão” (O Evangelho Segundo Espiritismo. Cap. VIII. Graças Por um Favor Obtido).

DEDICATÓRIA

Já dizia São Francisco de Assis “Ninguém é suficientemente perfeito, que não possa aprender com o outro e, ninguém é totalmente estruído de valores que não possa ensinar algo ao seu irmão”.

Assim, minha maior dedicatória é para todos aqueles animais que contribuíram para a realização do estudo, bem como a todos aqueles que se beneficiarão, de alguma maneira, com as informações aqui descritas. Espero que, de alguma forma, esses seres tão queridos, exemplos de amor incondicional, tenham algum benefício.

Dedico essas linhas a todos os mestres que foram grande inspiração para que o trabalho se tornasse realidade, acima de tudo à minha mãe Ironita que sempre foi espelho de profissional; e claro, dedico essas humildes linhas a todos que colaboraram com esse estudo.

Minha família, meu porto seguro, minha fonte de amor mais puro e verdadeiro, essa conquista também é de vocês.

Enfim, dedico a todas as pessoas que acreditaram na minha capacidade e na qualidade do meu trabalho, no meu esforço e dedicação.

EPIGRAFE

Se você quer um pedacinho do Paraíso, acredite em Deus.
Mas se você quer conquistar o mundo, acredite em você
porque Deus já te deu tudo o que você precisa
para você vencer.

Augusto Branco

ÍNDICE

LISTA DE FIGURAS	VIII
LISTA DE TABELAS	IX
LISTA DE ABREVIATURAS	X
RESUMO	XI
ABSTRACT	XII
1.INTRODUÇÃO	13
2.REVISÃO DE LITERATURA	15
2.1.NOÇÕES GERAIS SOBRE HISTOLOGIA DA PELE.....	15
2.1.1 Melanócitos	15
2.2.NEOPLASIAS MELANOCÍTICAS CANINAS.....	15
2.2.1 Melanocitomas	16
2.2.2 Melanomas	16
2.3.FATORES PROGNÓSTICOS CLÍNICO-PATOLÓGICOS RELACIONADOS ÀS NEOPLASIAS MELANOCÍTICAS.....	17
2.4.MARCADORES DIAGNÓSTICOS DE TUMORES MELANOCÍTICOS.....	18
2.5.MARCADOR PROGNÓSTICO Ki-67.....	18
2.6.MARCADOR B-CATENINA.....	19
2.7.MELANOMA ANIMAL COMO MODELO DE ESTUDO DO MELANOMA HUMANO.....	20
3.CAPÍTULO 1.β-catenina e Ki-67 no prognóstico das neoplasias melanocíticas caninas	21
Abstract.....	22
Resumo.....	22
Introdução.....	22
Material e Métodos.....	23
Resultados.....	24
Discussão.....	25
Conclusão.....	26
Agradecimentos.....	26
Referências.....	27
4.CONCLUSÕES	34
5.CONSIDERAÇÕES FINAIS	36
6.REFERÊNCIAS	37
7.ANEXOS	40

LISTA DE FIGURAS

3. CAPÍTULO 1

FIGURA 1.	Neoplasias melanocíticas primárias caninas. A) Melanocitoma epitelióide cutâneo HE, 40X. B) Melanoma melanótico epitelióide cutâneo (note o pleomorfismo acentuado das células e as freqüentes figuras de mitose (quadrados))HE, 40X. C) Melanoma amelanótico epitelióide oral (note as freqüentes figuras de mitose (quadrados) HE 40X. D) Melanocitoma epitelióide IHQ β - catenina (marcação citoplasmática) 40X. E) Melanoma amelanótico epitelióide oral IHQ β - catenina (marcação citoplasmática (círculo) e nuclear (quadrados)) 40X. F) Melanoma amelanótico epitelióide oral IHQ Ki-67 40 X	28
FIGURA 2.	Aspectos epidemiológicos associados aos tumores melanocíticos em cães: (A) idade; (B) sexo; (C) ulceração macroscópica. * indica diferença significativa (Qui-quadrado, $p < 0,05$)	29
FIGURA 3.	Aspectos histológicos associados aos tumores melanocíticos em cães: (A) necrose; (B) ulceração microscópica; (C) atipia nuclear; (D) índice mitótico. * indica diferença significativa (Qui-quadrado, $p < 0,05$)	30
FIGURA 4.	Expressão de β -catenina (A), Ki-67 (B), além da expressão de β -catenina quanto à localização do tumor (C) e quanto ao local de marcação (D) em tumores melanocíticos de cães. * indica diferença significativa (Qui-quadrado, $p < 0,05$)	31

LISTA DE TABELAS**3. CAPÍTULO 1**

TABELA 1.	Frequência de tumores melanocíticos caninos, quanto ao tipo histológico, localização, tamanho e raça.....	32
TABELA 2.	Frequência de marcações imuno-histoquímicas em tumores melanocíticos caninos.....	32
TABELA 3.	Correlação entre a expressão de β -catenina com parâmetros anatomopatológicos e imuno-histoquímicos.....	33

LISTA DE ABREVIATURAS

μl	Microlitros
APC	Produto do gene <i>adenomatous polyposis coli</i>
CGA	Campo de grande aumento
DAB	Diaminobenzidina
HE	Hematoxilina e eosina
IHQ	Imuno-histoquímica
IM	Índice mitótico
MA	Melanoma amelanótico
MC	Melanocitoma
MI	Mililitros
MM	Melanoma melanótico
NM	Neoplasia melanocítica
NMC	Neoplasia (s) melanocítica (s) canina
SRD	Sem raça definida
TCF/LEF	T cell factor/lymphoid enhancer factor
UV	Ultravioleta

RESUMO

**Dissertação de Mestrado
Programa de Pós-Graduação em Bioexperimentação
Universidade de Passo Fundo**

ESTUDO DA EXPRESSÃO DA β -CATENINA E DO Ki-67 EM NEOPLASIAS MELANOCÍTICAS CANINAS

Autor: Tanise Policarpo Machado
Orientador: Adriana Costa da Motta
Passo Fundo, 31 de Julho de 2017

Este estudo, realizado no Laboratório de Patologia Animal da Faculdade de Agronomia e Medicina Veterinária da Universidade de Passo Fundo, trata da análise de 26 neoplasias melanocíticas caninas através de avaliação clínico-patológica e imuno-histoquímica com o objetivo de averiguar o padrão de marcação da molécula β -catenina e se há correlação com a proliferação celular avaliada pela expressão do Ki-67, bem como se há correlação desses marcadores com os fatores clínico-patológicos. As neoplasias melanocíticas caninas originam-se da proliferação de melanócitos e são denominadas melanocitoma quando benignas e melanoma quando malignas. Melanomas apresentam mau prognóstico ocasionando metástases na maioria dos animais. O diagnóstico preciso é obtido através da associação dos fatores clínico-patológicos com a imuno-histoquímica, ferramenta necessária para estabelecer o prognóstico e a terapêutica adequada. Marcadores imuno-histoquímicos, como o Ki-67, são usados para melhorar a qualidade do prognóstico do melanoma humano e canino, pois possibilitam avaliar a taxa de proliferação celular. Este trabalho descreve dados referentes aos parâmetros clínico-patológicos das neoplasias melanocíticas primárias caninas benignas e malignas: cutâneas e orais, melanóticas e amelanóticas. Foram consideradas as variáveis: localização do tumor, ulceração macroscópica, idade e sexo dos animais, além da presença de necrose e ulceração microscópica, atipia nuclear e índice mitótico. Quanto ao local de marcação da β -catenina, foi verificado se citoplasmática, nuclear ou mista. Os parâmetros clínico-patológicos que demonstraram significância foram: a idade dos animais afetados, a ulceração microscópica e necrose, a atipia nuclear e o índice mitótico, todos em relação aos melanomas. Não houve diferença estatística entre os locais de marcação da β -catenina entre neoplasias melanocíticas benignas ou malignas, bem como não foi observado correlação da molécula β -catenina e o marcador Ki-67. Até o presente, não tem sido estudada a relação da expressão da molécula β -catenina e a expressão do Ki-67 com os fatores prognósticos clínico-patológicos pré-estabelecidos.

Palavras-chave: melanoma, melanocitomas, imuno-histoquímica, β -catenina, proliferação celular.

ABSTRACT

Master's Dissertation
Programa de Pós-Graduação em Bioexperimentação
Universidade de Passo Fundo

STUDY OF EXPRESSION OF β -CATENIN AND KI-67 IN CANINE MELANOCYTIC NEOPLASMS

Author: Tanise Policarpo Machado
Advisor: Adriana Costa da Motta
Passo Fundo, 31 de Julho de 2017

This study, carried out at the Laboratory of Animal Pathology of the Faculty of Agronomy and Veterinary Medicine of the University of Passo Fundo, deals with the analysis of 26 canine melanocytic neoplasms through clinical-pathological and immunohistochemical evaluation, with the objective of ascertaining the marking pattern of the β -catenin molecule and if there is a correlation with the cellular proliferation evaluated by Ki-67 expression, as well as if there is a correlation of these markers with clinical-pathological factors. Canine melanocytic neoplasms originate from the proliferation of melanocytes and are called melanocytoma when benign, and melanoma when malignant. Melanoma present poor prognosis, causing metastases in most animals. The precise diagnosis is obtained through the association of clinical-pathological factors with immunohistochemistry, a necessary tool to establish the prognosis and appropriate therapy. Immunohistochemical markers, such as Ki-67, are used to improve the prognostic quality of human and canine melanoma, since they allow the evaluation of the rate of cell proliferation. This work described data on the clinical-pathological parameters of benign and malignant primary melanocytic neoplasms: cutaneous and oral, melanocytic and amelanotic. The variables were: tumor location, macroscopic ulceration, age and gender of the animals, as well as the presence of necrosis and microscopic ulceration, nuclear atypia and mitotic index. As for the labeling site of β -catenin, it was verified whether cytoplasmic, nuclear or mixed. The clinical-pathological parameters that demonstrated significance were: the age of affected animals, microscopic ulceration and necrosis, nuclear atypia and mitotic index, all in relation to melanomas. There was no statistical difference between the β -catenin labeling sites between benign or malignant melanocytic neoplasms, as well as no correlation between the β -catenin molecule and the Ki-67 marker. To date, the relationship of β -catenin expression and Ki-67 expression to pre-established clinical-pathological prognostic factors has not been studied.

Key words: melanoma, melanocytoma, immunohistochemistry, β -catenin, cell proliferation.

1. INTRODUÇÃO

Com a crescente expectativa de vida dos animais de estimação, especialmente os cães, nota-se que, progressivamente, há aumento da incidência de diferentes neoplasias acometendo essa espécie.

Dentre as inúmeras neoplasias cutâneas e orais de cães, há os tumores melanocíticos. Estes se apresentam, quanto ao comportamento biológico, como benignos e malignos, sendo denominados, melanocitoma e melanoma, respectivamente(1, 3,4,5).Estas neoplasias podem ser classificadas, ainda, como melanóticas (com pigmentação de grânulos de melanina) ou amelanótica (sem pigmentação de grânulos de melanina) (2).

Apesar de os melanomas não corresponderem à neoplasia mais prevalente na espécie canina, estima-se que representem, em média, de 3% a 9% dos tumores malignos caninos e seu diagnóstico acarreta em um grave prognóstico, principalmente quando localizados na cavidade oral (1, 5, 6, 7, 8, 9).

Para a elaboração de um prognóstico efetivo, principalmente, em relação à expectativa de vida dos pacientes, são utilizados alguns elementos clínicos e laboratoriais. Os principais elementos descritos para serem considerados são a localização do tumor, a presença de metástase à distância, a infiltração linfática, o índice mitótico, a atipia nuclear, o grau de pigmentação, a presença de ulceração microscópica, o nível de invasão e/ou infiltração e, ainda, o índice mitótico (IM) (10, 11, 12, 13, 3, 14, 15, 8).

A mensuração da atividade mitótica é um parâmetro indispensável para o prognóstico dos melanomas caninos, uma vez que indica a capacidade proliferativa da neoplasia. Marcadores imuno-histoquímicos, como o Ki-67, são usados para compor o protocolo de avaliação do IM e conseqüente mensuração do prognóstico em cães com melanoma. (10, 11, 12, 13, 3, 14, 15).

A via Wnt de sinalização celular está envolvida em uma série de processos fisiológicos do organismo. A via canônica ou via Wnt/ β -catenina (via de sinalização dependente da β -catenina) é um processo que tem motivado muitos estudos por sua possível função transcricional (16, 17, 7), muitas pesquisas têm apontado que ela contribua também para a chamada via de “sinalização oncogênica” (18, 16, 19, 20, 17, 21).

A β -catenina é uma molécula expressa na camada epidérmica da pele de cães que compõe o complexo de adesão celular e participa do processo canônico de sinalização celular (16, 17, 7). Esta molécula, tradicionalmente presente na membrana celular, quando da perda de

conexão com sua ligante E-caderina transcola-se para o citoplasma, e por falhas no processo de degradação acumula-se nesse local (16, 17, 21).

Estudos em melanomas, tanto em humanos como em caninos, indicam que a β -catenina é uma proteína que exerce papel na indução da transcrição e consequente proliferação celular, contudo, o mecanismo pelo qual isso ocorre e o seu real papel na tumorigênese de neoplasias melanocíticas primárias de cães ainda necessita ser investigado (22, 23, 7).

Até o momento, não há estudos sobre a relação da expressão de β -catenina e Ki-67 com as variáveis prognósticas clínico-patológicas pré-estabelecidas em tumores melanocíticos primários caninos.

Assim, o presente estudo avaliou a expressão desses marcadores, através de imunohistoquímica, verificando a relação dessa expressão com as variáveis prognósticas clínico-patológicas pré-estabelecidas.

Os resultados obtidos foram apresentados em forma de artigo científico que será submetido à publicação em periódico da área.

2. REVISÃO DE LITERATURA

2.1. NOÇÕES GERAIS SOBRE HISTOLOGIA DA PELE

Anatomicamente, o tegumento é composto pela pele e estruturas como pelos, cabelos, unhas e glândulas. A pele, já tradicionalmente caracterizada, maior órgão do corpo, é composta por duas camadas: epiderme e derme.

A epiderme é constituída pela camada basal, espinhosa, granulosa, lúcida e córnea, cada qual com sua função e estrutura histológica. Já a derme, é composta pelas camadas superficial (derme papilar) e profunda (derme reticular).

Na camada basal, junção dermo-epidérmica, ou ainda, entre os queratinócitos, encontram-se as células denominadas melanócitos (24).

2.1.1 Melanócitos

Os melanócitos consistem de células que se originam da crista neural e podem ser encontrados em uma variedade de locais nos animais. A principal localização dessas células é na pele, folículos pilosos e na mucosa oral, além de globo ocular (1, 4, 24). Quando na sua forma madura, o melanócito é responsável pela síntese de melanina, pigmento marrom, que protege a pele dos raios UV e define a cor dos cabelos e da pele. Em sua estrutura, possuem prolongamentos chamados pseudópodos, que tem por função carregar esse pigmento até os queratinócitos, aonde irão se alojar na porção mais apical. (24).

2.2. NEOPLASIAS MELANOCÍTICAS CANINAS

As neoplasias melanocíticas (NM) em cães apresentam-se, quanto ao comportamento biológico, como benignas e malignas, sendo denominados, melanocitoma e melanoma, respectivamente (1,2,3,4,5,8). Essas neoplasias originam-se da proliferação dos melanócitos que, quando atípicos, geralmente, demonstram comportamento biológico agressivo(2,25,15,8,9,13,3).

As NM são comuns em cães e correspondem a até 20% dos tumores nessa espécie (23, 7, 6, 8, 9, 5). Estas acometem, principalmente, a cavidade oral (gengiva e junção muco-cutânea) (1, 5, 8, 9, 15), pele, particularmente, região de cabeça/pescoço, abdômen e saco escrotal (15, 5, 1, 2002, 8), e globo ocular (1, 9, 15). Tendo em vista estas localizações e considerando que

a etiologia do melanoma canino ainda é incerta, sugere-se que a exposição UV não seria um fator determinante para a formação do melanoma, diferentemente do que ocorre no melanoma humano (23, 26, 9). Contudo, há discordância quanto a este aspecto (1, 25, 9).

2.2.1 Melanocitomas

Os melanocitomas (MC), a contraparte benigna do melanoma, afeta cães com, em média, cinco a 11 anos de idade (2, 4).

Essas neoplasias tendem a se localizar em globo ocular e pele (5, 6, 2, 1).

Histologicamente, as células possuem baixo pleomorfismo e limitam-se, geralmente, à junção dermo-epidérmica ou derme superficial, e consistem de células pequenas com alta relação núcleo/citoplasma. O índice mitótico é baixo, geralmente, menos de três mitoses por CGA e a maioria apresenta granulação citoplasmática (2, 4).

A classificação, quanto ao padrão celular, segue os mesmos critérios dos melanomas. Assim como, há similaridade, também, em relação aos aspectos raça e sexo dos animais afetados (2, 4, 8, 1).

2.2.2 Melanomas

Os melanomas afetam cães com idade entre três e 15 anos, com aumento de incidência nos animais adultos a idosos (5, 6, 9, 2). Cães com a pele, pelos e mucosas pigmentados são mais predispostos (5, 6).

Embora ocorram contradições em relação à localização, os melanomas ocorrem, geralmente, na pele e na cavidade oral, sendo que as neoplasias localizadas na cavidade oral e/ou junção muco-cutânea tendem a ter pior prognóstico, assim como àquelas localizadas em pálpebras e região subungueal (21, 1, 4, 5, 6, 8, 9, 2).

A predisposição racial não está, ainda, esclarecida e muitos estudos relatam que diferenças na predisposição racial podem estar relacionadas à genética (animais de raça pura são mais predispostos) ou, simplesmente, à pigmentação da pele e mucosas (muitos casos são relatados em animais sem raça definida) (4, 1, 9, 5).

Há um consenso de que não é evidente a predisposição por sexo. Assim, tanto cães machos como fêmeas são, igualmente, afetados (4, 8).

Histologicamente, os núcleos demonstram, na maioria das vezes, alto pleomorfismo, são grandes, e o número de mitoses frequentemente é maior que três por CGA.

O melanoma pode se apresentar como uma proliferação de células redondas, denominado melanoma epitelióide, ou como proliferação com contornos fusiformes, melanoma fusiforme, ou, ainda, com os dois padrões, melanoma misto. Há outras classificações, porém não são usualmente citadas e/ou utilizadas para classificação e diagnóstico morfológico (5, 8, 9, 2).

Quanto à presença de melanina citoplasmática, podem apresentar alta pigmentação e serem denominados melanóticos (MM), ou amelanóticos (MA) por não apresentarem granulação citoplasmática (5, 2).

2.3. FATORES PROGNÓSTICOS CLÍNICO-PATOLÓGICOS RELACIONADOS ÀS NEOPLASIAS MELANOCÍTICAS

Estudos sobre os fatores clínico-patológicos associados aos melanomas caninos possuem características diversificadas e, de maneira geral, levam em consideração: a localização da neoplasia, as dimensões do nódulo/massa, a presença de metástase em linfonodos, presença de metástase à distância e a caracterização morfológica (índice mitótico, presença de ulceração, necrose tumoral, grau de pigmentação, atipia nuclear e o grau de invasão) (12,13,25,3, 14,11,15,26,27,2).

Quanto à localização, sabe-se que neoplasias localizadas em mucosa oral e/ou junção muco cutânea e em região de dígitos tendem a ter um pior prognóstico. Entretanto, quando presentes na pele tendem a ter um prognóstico favorável. Em relação à dimensão da massa/nódulo há controvérsias sobre indicar ou não relação com o prognóstico. Contudo, a presença de metástase à distância revela um mau prognóstico, assim como para neoplasias com alto índice proliferativo (avaliado através do índice mitótico), presença de atipia nuclear e grau de pigmentação. Os demais parâmetros como raça, sexo, ulceração, presença de necrose, inflamação e nível de infiltração são objeto de discussão entre pesquisadores e os resultados existentes são questionáveis (21, 13, 1, 25, 3, 14, 15, 5, 8, 9).

Logo, o comportamento biológico dos melanomas, geralmente, não está correlacionado com a sua aparência histológica. Consequentemente, a utilização, somente, do diagnóstico morfológico, fornecido pelo patologista, pode ser inapropriadamente utilizado como fator prognóstico. Deste modo, a técnica de imuno-histoquímica tem sido amplamente utilizada (10,21,12,13,3, 11,14,15,5,8,9).

2.4. MARCADORES DIAGNÓSTICOS DE TUMORES MELANOCÍTICOS

Os anticorpos Melan-A, HMB-45 e S-100 foram, primariamente, desenvolvidos para utilização em tecidos humanos, contudo, atualmente, têm sido utilizados também em Medicina Veterinária (1, 5, 21, 9, 14, 28, 15, 8).

O marcador Melan-A é utilizado em medicina veterinária, como parte do protocolo de identificação e diagnóstico de neoplasia de origem melanocítica e não como fator prognóstico. Há pesquisadores que o descrevem com sensibilidade e especificidade variável, o que justifica seu uso em conjunto com outros anticorpos como, por exemplo, a proteína S-100. É especialmente útil quando da identificação de MA, utilizado em conjunto com os marcadores HMB-45 e S-100. Contudo, estes podem marcar outras neoplasias que não de origem melanocítica (1, 5, 21, 9, 14, 28, 15, 8).

O HMB-45 pode ser utilizado no diagnóstico de neoplasias melanocíticas e no diagnóstico de melanoma frente a outras neoplasias de morfologia similar. É considerado sensível e específico no diagnóstico dessas neoplasias e é igualmente indicado para ser utilizado juntamente com outros anticorpos como Melan-A e a proteína S-100.

A proteína S-100 é indicada para o diagnóstico e identificação de neoplasias melanocíticas (de maneira geral é utilizada naquelas derivadas da crista neural e outras de origem mesenquimal). Também possui sensibilidade e especificidade variáveis (1, 5, 21, 9, 14, 28, 15, 8).

2.5. MARCADOR PROGNÓSTICO Ki-67

O marcador imuno-histoquímico Ki-67, tem sido utilizado em Medicina Veterinária como uma boa ferramenta para avaliar índice de proliferação celular em neoplasias melanocíticas de cães. Embora os métodos utilizados para avaliação das marcações sejam heterogêneos, a maioria dos estudos realiza a contagem de células positivas. Contudo, há divergência na relação de número de campos e número de células a serem considerados, inclusive, em relação à utilização de pontos de corte. Além disso, o uso desse marcador auxilia na diferenciação de neoplasias benignas e malignas e marca células em diferentes fases do ciclo celular. Portanto, há um consenso de que a avaliação do índice de proliferação celular, com a utilização desse anticorpo, faz parte da formulação de um painel prognóstico para as neoplasias melanocíticas malignas, constituindo-se, assim, de um método objetivo e de fácil utilização (10,12,13,14,15,14,8).

2.6. MARCADOR β -CATENINA

A molécula β -catenina é descrita como uma molécula de multifunções, dentre tantas, as duas principais são: sua participação na adesão celular, em conjunto com a glicoproteína transmembrana E-caderina, e como um importante componente da via de sinalização Wnt/ β -catenina (17). A E-caderina é uma caderina presente nos epitélios que se liga à molécula β -catenina através de pontes de íons de cálcio. As disfunções relacionadas a este complexo têm sido estudadas em neoplasias caninas mamárias (18, 29, 30), neoplasias cutâneas, como o carcinoma de células escamosas e o carcinoma de células basais (31) e em melanomas cutâneos humanos (19, 32). Entretanto, em melanomas cutâneos e orais caninos, os estudos são escassos e evidenciam que alterações no complexo E-caderina/ β -catenina, provavelmente, estão relacionadas à progressão tumoral (22, 23).

Pesquisas na área da medicina humana e veterinária indicam que a β -catenina possui importantes funções inerentes à sinalização via Wnt/ β -catenina por estar envolvida no mecanismo de transcrição nuclear e, conseqüentemente, com papel significativo no estímulo de genes envolvidos na transdução/transcrição celular (22, 23, 17, 19, 16). Esses estudos utilizaram imuno-histoquímica, cultivo celular, cobaias ou amostras de pacientes, e demonstraram que a desregulação do complexo E-caderina/ β -catenina tem importante envolvimento no melanoma canino e humano, oral e cutâneo, uma vez que, com a desregulação desse complexo, a β -catenina, não mais ligada a E-caderina, se acumula no citoplasma celular e, por vários fatores ainda não bem estabelecidos, por falhas no processo de degradação (realizado por uma série de proteína como a APC, Knases e Axin), uma cascata de eventos intracelulares faça com que essa molécula entre no núcleo se ligue a receptores TCF/LEF e ative genes de transdução e transcrição nuclear. Assim, conseqüentemente, esse processo poderá desencadear a progressão tumoral (22, 19, 17, 23). Contudo, há divergências quanto ao papel “patológico” desta molécula e alguns estudos apontam que o papel da β -catenina na progressão tumoral não seja tão impactante (7, 20, 32). Inclusive a atividade sinalizadora da β -catenina tem sido apontada como rara nos melanomas caninos (7).

Lucero (2010) e Liu (2014) propõem que, em determinado momento (ainda não definido) do processo de sinalização, a β -catenina desempenhe um papel “avesso” e funcione como um fator de prevenção/inibição da progressão tumoral.

Em todos os estudos realizados, até o presente, há concordância em um aspecto: há de se aprofundar os estudos em relação à molécula β -catenina e suas multifunções, pois esta poderá ter uma importância significativa em propostas terapêuticas futuras (22, 20, 19, 23, 17, 32).

2.7. MELANOMA ANIMAL COMO MODELO DE ESTUDO DO MELANOMA HUMANO

Pelas semelhanças entre o melanoma animal e o melanoma humano, como por exemplo, a localização dos melanócitos (epiderme e folículo piloso), idade de incidência da neoplasia e quanto às características biológicas e histopatológicas existentes, os cães portadores dessa neoplasia tem sido apontados como modelo de estudo para o melanoma humano (1, 22, 23, 6, 27, 26, 33).

3. CAPÍTULO 1

β -catenina e Ki-67 no prognóstico das neoplasias melanocíticas caninas

Tanise Policarpo Machado^{2,3}, Josiane Borges Stolfo^{2,5}, Márcio Machado Costa⁶, Rubens Rodriguez,^{4,5}e
Adriana Costa da Motta^{3,6*}

(Artigo submetido ao periódico *Pesquisa Veterinária Brasileira*)

¹Recebido em

Aceito para publicação em.....

²Mestrandas do Programa de Pós-Graduação em Bioexperimentação (PPGBIOEX), Curso de Medicina Veterinária, Faculdade de Agronomia e Medicina Veterinária (FAMV), Universidade de Passo Fundo (UPF), Campus I, BR 285, Bairro São José, Passo Fundo, RS 99052-900, Brasil.

³Laboratório de Patologia Animal, Faculdade de Agronomia e Medicina Veterinária (FAMV), Universidade de Passo Fundo (UPF), Campus I, BR 285, Bairro São José, Passo Fundo, RS 99052-900, Brasil.

⁴Professor do Curso de Medicina, Faculdade de Medicina (FM), Universidade de Passo Fundo (UPF), Campus II, Rua Teixeira Soares, 817, Centro, Passo Fundo, RS, 99010-081, Brazil.

⁵Instituto de Patologia de Passo Fundo (IPPF), Rua Teixeira Soares 885, Centro, Passo Fundo, RS, Brazil, 99010-081.

⁶Professores do Programa de Pós-Graduação em Bioexperimentação, Curso de Medicina Veterinária, Faculdade de Agronomia e Medicina Veterinária (FAMV), Universidade de Passo Fundo (UPF), Campus I, BR 285, Bairro São José, Passo Fundo, RS 99052-900, Brasil. *Autor para correspondência: acmotta@upf.br

ABSTRACT.-Machado Tanise,Stolfo J. B., Costas M. M., Rodriguez R. & Motta A. C. 2017[**β -catenin and Ki-67 in the prognosis of canine melanocytic neoplasms**] β -catenina e Ki-67 no prognóstico das neoplasias melanocíticas caninas. *Pesquisa Veterinária Brasileira* 00(0):00-00. Laboratório de Patologia Animal, Faculdade Agronomia e Medicina Veterinária, Universidade de Passo Fundo, Campus I, BR-285, Bairro São José, Passo Fundo, RS 99052-900, Brazil. E-mail: acmotta@upf.br

In this study, we revealed data on the clinical-pathological parameters of 26 benign and malignant, cutaneous and oral canine melanocytic neoplasias and their possible correlation with β -catenin expression through immunohistochemistry. We also evaluated the positivity of these neoplasms for the immunohistochemical markers, Melan A, S-100, HMB-45 and Ki-67. The analysis was performed based on clinical-pathological parameters of tumor size, surface (macroscopic ulceration), predominant cellular pattern, nuclear atypia, mitotic index (MI) by the visualization of 10 microscopic fields (Obj 40x), microscopic ulceration and tumoral necrosis. It has been observed the labeling site for β -catenin, whether cytoplasmic, nuclear or mixed, as well as the correlation of this molecule with the preexisting clinical-pathological parameters and the Ki-67 cell proliferation marker. The clinical-pathological parameters that demonstrated association were the age of the affected animals, ulceration and microscopic necrosis, nuclear atypia and mitotic index in relation to the presence of melanomas. No statistical difference has been observed between the β -catenin labeling sites and the different neoplasms, as well as, no correlation between the β -catenin molecule and the Ki-67 cell proliferation marker.

INDEX TERMS: melanocytic neoplasms, melanoma, melanocytoma, β -catenin, Ki-67, prognosis.

RESUMO.- Neste estudo revelamos dados referentes aos parâmetros clínico-patológicos de 26 neoplasias melanocíticas caninas benignas e malignas, cutâneas e orais e sua possível correlação com a expressão da molécula β -catenina, através de imuno-histoquímica. Avaliamos ainda, a positividade dessas neoplasias para os marcadores imuno-histoquímicos Melan A, S-100, HMB-45 e Ki-67. A análise foi realizada com base em parâmetros clínico-patológicos de tamanho da neoplasia, superfície (ulceração macroscópica), padrão celular predominante, atipia nuclear, índice mitótico (IM) por visualização de 10 campos microscópicos (Obj. 40x), ulceração microscópica e necrose tumoral. Foi observado o local de marcação para a β -catenina, se citoplasmática, nuclear ou mista, bem como a correlação desta molécula com os parâmetros clínico-patológicos pré-existentes e com o marcador de proliferação celular Ki-67. Os parâmetros clínico-patológicos que demonstraram associação foram a idade dos animais afetados, a ulceração e necrose microscópica, a atipia nuclear e o índice mitótico em relação a presença de melanomas. Não houve diferença estatística entre os locais de marcação da β -catenina e as diferentes neoplasias, bem como, não foi observado correlação da molécula β -catenina e o marcador de proliferação celular Ki-67.

TERMOS DE INDEXAÇÃO: neoplasias melanocíticas, melanoma, melanocitoma, β -catenina, Ki-67, prognóstico.

INTRODUÇÃO

Os tumores melanocíticos em cães são denominados melanocitomas, quando benignos, e melanomas, quando malignos. Os melanomas correspondem em média, a menos de 10% dos tumores malignos em cães e, geralmente, acarretam em um grave prognóstico (Millanta et al. 2002, Sulaimon & Kitchell 2003, Spangler et al. 2006, Lacroux et al. 2012, Resende et al. 2015, Nishya et al. 2016, Goldschmidt & Goldschmidt 2016). Alguns estudos demonstram o importante papel da utilização de variáveis clínico/patológicas, principalmente, sobre a mensuração da atividade mitótica no valor prognóstico dessas neoplasias (Laprie et al. 2001, Millanta et al. 2002, Sulaimon & Kitchell 2003, Spangler & Kass 2006, Bergin et al. 2011, Smedley et al. 2011, Lacroux et al. 2012, Goldschmidt & Goldschmidt 2016). Assim, o marcador imuno-histoquímico Ki-67 é utilizado para compor o painel prognóstico de cães com melanoma (Roels et al. 1999, Laprie et al. 2001, Millanta et al. 2002, Smedley et al. 2011, Lacroux et al. 2012, Resende et al. 2015).

A molécula β -catenina é descrita como uma molécula multifunções. As atribuições dessa proteína que mais são estudadas são: sua participação na adesão celular em conjunto com a glicoproteína transmembrana E-caderina (caderina epitelial) e como um importante componente da via de sinalização Wnt/ β -catenina (Valenta et al. 2012).

Pesquisas na área da medicina humana e veterinária indicam que a β -catenina possui importantes funções inerentes à sinalização via Wnt/ β -catenina por estar envolvida no mecanismo de transcrição nuclear assumindo importante papel no estímulo de genes envolvidos na transdução/transcrição celular (MacDonald 2009, Han et al. 2010, Sinnberg et al. 2011, Han et al. 2012, Valenta et al. 2012).

Estudos utilizando a imuno-histoquímica (IHQ) demonstram que a desregulação do complexo E-caderina/ β -catenina tem importante envolvimento no melanoma canino e humano, oral e cutâneo, uma vez que, com a desregulação desse complexo, a β -catenina, não mais ligada a E-caderina, se acumule no citoplasma celular e, por vários fatores ainda não bem estabelecidos de falhas no processo de degradação, uma cascata de eventos intracelulares faz com que ela se internalize no núcleo, se ligue a receptores TCF/LEF e ative genes de transdução e transcrição nuclear. Assim, conseqüentemente, esse processo poderá desencadear a progressão tumoral (Han et al. 2010, Sinnberg et al. 2011, Han et al. 2012, Valenta et al. 2012).

Contudo, há divergências quanto ao comportamento “patológico” dessa molécula e alguns estudos apontam que o papel da β -catenina na progressão tumoral não seja tão impactante (Lucero et al. 2010, Chon et al. 2013, Liu et al. 2014). Inclusive Chon (2013) alega que a atividade sinalizadora da β -catenina é rara nos melanomas caninos.

Em todos os estudos realizados, até o presente, há concordância em um aspecto: há de se aprofundar os estudos em relação à molécula β -catenina e suas multifunções, pois esta poderá ter uma importância significativa em propostas terapêuticas futuras (Han et al. 2010, Lucero et al. 2010, Sinnberg et al. 2011, Han et al. 2012, Valenta et al. 2012, Liu et al. 2014).

Até o momento, não há estudos sobre a relação entre a expressão de β -catenina e Ki-67, bem como sua relação com as variáveis prognósticas clínico-patológicas pré-estabelecidas em tumores melanocíticos primários caninos.

Objetivamos avaliar a expressão destes marcadores, através de IHQ, verificando a relação da expressão da molécula β -catenina com as variáveis prognósticas clínico-patológicas pré-estabelecidas (tamanho da neoplasia, superfície (presença de ulceração), padrão celular predominante, atipia nuclear, índice mitótico (IM) por visualização em 10 CGA, ulceração microscópica e necrose tumoral). E, ainda, observar se há correlação entre o deslocamento da proteína β -catenina através do citoplasma-núcleo e a proliferação celular avaliada pela expressão do Ki-67.

MATERIAL E MÉTODOS

Casos. Foram verificados e revisados todos os casos de tumores melanocíticos primários cutâneos e orais caninos diagnosticados no Laboratório de Patologia Animal da Universidade de Passo Fundo, a partir de junho de 2000 até dezembro de 2016.

Dados clínicos. As informações referentes ao histórico clínico dos pacientes diagnosticados com neoplasia melanocítica foram obtidas através de análise do prontuário clínico. Foi considerado: diagnóstico anatomopatológico, idade, sexo, raça e localização do tumor.

Amostras e estudo anatomopatológico. As amostras foram obtidas através de necropsia e/ou por remoção cirúrgica.

Quanto à macroscopia, foram considerados os seguintes elementos: tamanho e superfície (presença ou não de ulceração).

Para a preparação de cortes histológicos, foram selecionados os blocos de parafina dos tumores melanocíticos. Os cortes foram efetuados em 3 micras, corados com o método de hematoxilina e eosina (HE) e analisados ao microscópio óptico por dois observadores.

Na avaliação da lâmina foram verificadas as características histológicas: padrão celular predominante, atipia nuclear, índice mitótico (IM) por visualização de 10 CGA, ulceração e necrose tumoral. Para a avaliação das variáveis ulceração e necrose tumoral foi atribuído “presente ou ausente”. Quanto ao padrão celular predominante, os tumores melanocíticos foram classificados em: epitelióide, fusiforme ou misto. Quanto à intensidade, a variável atipia nuclear foi avaliada da seguinte maneira: 0= ausente, + = leve, ++ = moderada e +++ = acentuada.

Estudo imuno-histoquímico. Após o estudo histopatológico das lâminas em HE, os blocos de parafina foram selecionados e cortados em 3 micras para realização de estudo imuno-histoquímico com o método da streptavidina-biotina ligada à peroxidase. Como o pigmento marrom formado pelo cromógeno DAB não é facilmente diferenciado dos grânulos marrons do pigmento melânico, para casos com alta pigmentação, foi aplicada técnica para remoção da melanina (permanência em solução de ácido oxálico a 5%, por 10 minutos para os casos mais pigmentados e 5 minutos para os menos pigmentados). Logo, foi efetuada a incubação dos cortes dos tecidos em solução a 10% de peróxido de hidrogênio (30 vol.) em tampão TBS (Tris com cloreto de sódio; pH 7,6) durante 20 minutos. Para a recuperação antigênica foi utilizado tampão citrato, pH 6, por 40 minutos, em panela a vapor com potência de 500W. Foram utilizados os anticorpos monoclonais antimelan-A (MART-1, A103, Cell Marque), HMB-45 (HMB-45, Cell Marque), S-100 (4C4.9, Cell Marque), Beta-catenina (14, Cell Marque), e Ki-67 (MIB-1, DakoCytomation), diluídos em 1:150, 1:100, 1:100, 1:100 e 1:100, respectivamente, em solução salina tamponada com fosfato (PBS). As lâminas foram então incubadas em câmara úmida por 14-16 horas (*overnight*) a 4 graus C com o anticorpo primário e, após, incubados com o anticorpo secundário biotinilado ligado a estreptavidina-peroxidase (kit LSAB+System-HRP, KO690, DakoCytomation) por 10 minutos cada etapa. Para a revelação, utilizou-se o cromógeno DAB e hematoxilina de Harris na contra coloração, seguida de montagem com Bálsamo do Canadá Sint. (Pró-Cito).

Os controles positivos para cada marcador foram obtidos de tecidos humanos: melanoma para Melan-A, HMB-45 e S-100, adenocarcinoma mamário para β -catenina e amígdala palatina para Ki-67.

Para a avaliação das marcações foi utilizado o seguinte padrão: negativo (-) e positivo (+), para melan-A, HMB-45 e S-100. Para o Ki-67 e a β -catenina foi utilizado o seguinte padrão: - (negativo) = 0, + (até 25% de células positivas) = 1, ++ (26-50% de células positivas) = 2, +++ (51-75% de células positivas) = 3 e ++++ (<75% de células positivas) = 4. Ainda, para o marcador β -catenina, foram considerados os locais de marcação: citoplasma, núcleo ou misto (citoplasma e núcleo).

Análise estatística. As variáveis epidemiológicas (sexo, idade, localização, tamanho do tumor e ulceração macroscópica), histológicas (necrose, ulceração, atipia nuclear, índice mitótico e tipo celular predominante) e IHQs (Ki-67, β -catenina, padrão de marcação da β -catenina quanto à localização do tumor e quanto ao local de marcação) foram organizadas em tabela de contingência, obtendo-se, a partir de estatística descritiva, as frequências relativas e/ou absolutas. O teste qui-quadrado foi empregado para se verificar associação entre as variáveis categóricas. Contudo, nas tabelas em que as frequências esperadas foram menores do que 5, foi empregado o teste likelihood ratio como substituto ao teste qui-quadrado. Para relacionar o padrão de marcação da β -catenina com as variáveis histológicas e IHQs, foi realizada a correlação de Spearman. Os dados foram considerados significativamente diferentes com probabilidade menor do que 5% ($p < 0,05$). O programa SPSS®, versão 20.0, foi empregado para a realização das análises.

RESULTADOS

Variáveis epidemiológicas. Ao total, foram analisadas 26 neoplasias melanocíticas caninas provenientes de 24 cães. Destas, 4 eram melanocitomas (todos cutâneos) (Fig. 1, A), 18 eram melanomas melanóticos (14 cutâneos e 4 orais) (Fig. 1, B) e 4 eram melanomas amelanóticos (todos orais) (Fig. 1, C). Em relação à idade, 4 animais tinham menos de 5 anos, 5 animais tinham entre 6 e 9 anos e 14 animais entre 10 e 15 anos. No prontuário de 3 pacientes não estava informado a idade. Quanto ao sexo, 13 eram fêmeas e 13 eram machos. A maioria dos animais era sem raça definida (SRD). Os dados referentes à frequência relativa de idade e sexo encontram-se ilustrados na (Fig. 2). Os dados específicos da localização cutânea dessas neoplasias e raça encontram-se no (Quadro 1).

Caracterização macroscópica: todos os melanocitomas apresentaram tamanho menor que 3 cm e os melanomas tiveram tamanho variando de 3 a mais de 7 cm. Nenhum dos melanocitomas apresentou ulceração macroscópica. Entretanto, 8 melanomas melanóticos e 2 melanomas amelanóticos apresentaram-se ulcerados. Os dados referentes à frequência relativa da ulceração macroscópica encontram-se ilustrados na (Fig. 2). Os dados completos de tamanho dos tumores no (Quadro 1).

Aspectos histológicos: o padrão celular epitelióide foi verificado em 15 neoplasias (2 melanocitomas, 9 melanomas melanóticos e 4 amelanóticos), o padrão misto em 10 (2 melanocitomas e 8 melanomas melanóticos) e, em apenas uma neoplasia, um melanoma melanótico o padrão fusiforme foi verificado. A atipia celular foi uma alteração marcante nos melanomas que apresentaram, em sua maioria, duas ou mais cruzes. Os melanocitomas não apresentaram atipia celular. O índice mitótico foi uma alteração altamente significativa nos melanomas amelanóticos e variável nos melanomas melanóticos, e irrelevante nos melanocitomas. Da mesma forma, em relação à necrose e a ulceração, foram marcantes nos amelanóticos, variável nos melanóticos e ausente em todos os melanocitomas. Os dados obtidos em relação às características microscópicas estão contidos na (Fig. 3).

Marcadores imuno-histoquímicos: todos os melanocitomas e melanomas amelanóticos foram positivos para o marcador Melan-A, apenas um melanoma melanótico foi negativo. A positividade para o marcador HMB-45 foi verificada em todos os melanocitomas, em 15 melanomas melanóticos e em 1 melanoma amelanótico. Para o marcador S100, todos os melanocitomas apresentaram positividade, 15 melanomas melanóticos e dois amelanóticos. Os resultados da frequência relativa das marcações IHQs para Melan-A, HMB-45 e S-100 encontram-se expostos no (Quadro 2).

Quanto à proliferação celular, avaliada através da expressão do Ki-67, nos melanocitomas observou-se ausência de marcação em 2 neoplasias e marcação positiva em até 25% das células nas outras duas. Nos melanomas melanóticos, 9 casos obtiveram até 25% de células marcadas, 4 obtiveram de 26 a 50% de células positivas, 3 apresentaram 51 a 75% de positividade celular, 1 apresentou mais de 75% de células marcadas e apenas 1 não apresentou marcação positiva em nenhuma célula. Quanto aos melanomas amelanóticos, houve 1 neoplasia positiva para cada padrão. Os dados referentes às marcações dessa proteína encontram-se ilustrados na (Fig. 4B).

A localização da marcação para a molécula β -catenina foi citoplasmática em 16 tumores (4 melanocitomas, 2 amelanóticos, 10 melanóticos), em 9 a marcação foi mista (2 amelanóticos e 7 melanóticos) e, em apenas uma neoplasia, um melanocitoma, não houve marcação para esta molécula. 8 neoplasias obtiveram um padrão de marcação fraco multifocal (1 melanocitoma, 6 melanomas melanóticos e 1 amelanótico), 5 foram fraca difusa (todos melanomas melanóticos), 4 foram forte difusa (1 melanocitoma, 2 melanomas melanóticos e 1 amelanótico), 3 moderada multifocal (1 melanocitoma e 2 melanomas melanóticos), 3 moderada difusa (1 melanocitoma, 1 melanoma melanótico e 1 amelanótico) e 2 em padrão forte multifocal (1 melanoma melanótico e 1 amelanótico). Nenhuma neoplasia teve marcação nuclear única. Os dados referentes às marcações dessa proteína encontram-se ilustrados na (Fig. 4A, C, D e E).

Análise estatística. Quando comparadas entre si, as neoplasias benignas e malignas (melanóticas e amelanóticas) não demonstraram diferença estatística nas variáveis raça, sexo, tamanho do tumor e ulceração macroscópica. Contudo, na variável idade, houve diferença significativa nos animais entre 10 e 15 anos.

A variável ulceração microscópica apresentou-se mais frequente nos melanomas melanóticos do que nos melanomas amelanóticos e melanocitomas. A atipia nuclear manifestou-se predominantemente de forma moderada nos melanomas. O índice mitótico dos melanocitomas se mostrou dentro de um padrão de menos de 3

mitoses em 10 campos. Os melanomas melanóticos não obtiveram diferença estatística quanto ao padrão mais ou menos de 3 mitoses em 10 CGA e todos os melanomas amelanóticos apresentaram mais de 3 mitoses em 10 campos. O padrão celular não demonstrou qualquer diferença estatística entre as neoplasias melanocíticas.

A expressão de β -catenina não foi significativamente diferente nos diferentes tumores melanocíticos, bem como não foi observado correlação entre a expressão dessa molécula e a expressão de Ki-67. Quanto à localização da marcação da molécula β -catenina, não houve diferença significativa entre o local de marcação (citoplasma/núcleo, citoplasma e núcleo) entre os melanomas melanóticos, melanomas amelanóticos e melanocitomas.

DISCUSSÃO

Diversos estudos já foram realizados envolvendo as neoplasias melanocíticas caninas. Aspectos sobre dados epidemiológicos como raça, idade, sexo e localização dos tumores, bem como presença ou não de necrose tumoral, padrão celular predominante, atipia celular, índice mitótico, ulceração, análise IHQ e terapias foram abordados (Ramos-Vara et al. 2000, Smith et al. 2002, Sulaimon & Kitchell 2003, Camargo et al. 2008, Dobson 2012, Rolim et al. 2012, Resende et al. 2015, Nishiya et al. 2016). Alguns estudos traçaram um paralelo com essas variáveis e a formação do prognóstico e a estimativa de vida (Roels et al. 1999, Laprie et al. 2001, Millanta et al. 2002, Spangler & Kass, 2006, Bergin et al. 2011, Smedley et al. 2011, Lacroux et al. 2012, Teixeira et al. 2014). Nas 26 amostras, por nós analisadas, agrupamos as neoplasias melanocíticas, benignas e malignas, cutâneas e orais, melanóticas e amelanóticas, buscando uma provável relação entre as variáveis anteriormente citadas e as variáveis clínico-patológicas, de uma forma objetiva e simples. Até o presente, não tem sido realizados estudos com esse conjunto de padrões.

Em nosso estudo não observamos diferença estatística significativa no acometimento por neoplasias melanocíticas malignas, benignas, melanóticas e amelanóticas nos quesitos raça e sexo, bem como, na presença de ulceração macroscópica e tamanho do nódulo, o que já havia sido apontado por Ramos-Vara et al. (2000), Camargo et al. (2008) e Smedley et al. (2011). Contudo, Smith et al. (2002) e Rolim et al. (2012) relatam que as raças com pele mais pigmentada tem maior predisposição a desenvolver neoplasias melanocíticas. E Ramos-Vara et al. (2000), Camargo et al. (2008), Dobson (2012), Resende et al. (2015) e Nishiya et al. (2016) observaram que raças puras têm maior prevalência em desenvolver neoplasia melanocítica. Todavia, há de se considerar um número cada vez maior de pacientes sem raça definida, o que ficou evidente em nossa pesquisa, uma vez quem do total das 26 amostras analisadas, 12 eram provenientes de animais sem padrão racial.

No parâmetro idade verificamos prevalência de acometimento por melanomas melanóticos em animais no intervalo de 10 a 15 anos de idade, o que nos leva a crer que esta faixa etária é mais facilmente acometida por esse padrão tumoral. Quanto aos melanomas amelanóticos, há indicações que o aparecimento dessa neoplasia está relacionada com idade igual ou superior a 6 anos. Essas informações corroboram com Ramos-Vara et al. (2000), Camargo et al. (2008), Smedley et al. (2011), Lacroux et al. (2012) e Rolim et al. (2012), que verificaram que tanto para melanomas melanóticos como para os amelanóticos, os animais adultos e idosos têm maior propensão a ser acometidos por estas neoplasias. Em contrapartida, as neoplasias benignas foram observadas em animais na faixa etária de até 5 anos, ou seja, cães jovens a adultos, o que foi inversamente verificado por Camargo et al. (2008), que relatou o acometimento por melanocitomas em animais de 5 a 11 anos de idade.

Todos os melanocitomas analisados neste estudo tiveram localização cutânea, assim como observado por Camargo et al. (2008). Dos melanomas melanóticos, 4 foram observados em cavidade oral e 14 em diferentes localizações cutâneas sem diferença estatística significativa para o local específico, o que difere dos dados existentes na literatura, uma vez que melanomas cutâneos tendem a se localizar, predominantemente, em região de cabeça, abdômen e saco escrotal (Resende et al. 2015, Nishiya et al. 2016). Rolim et al. (2012) verificaram predominância de melanomas amelanóticos localizados em cavidade oral, pois dos 35 melanomas amelanóticos estudados por eles, mais de 50% tinham essa localização e, em nosso estudo, das 4 neoplasias amelanóticas, por nós avaliadas, todas (100%) estavam alocadas em cavidade oral.

Não foi estabelecida relação entre o padrão celular predominante e neoplasia maligna ou benigna, até por que, a classificação entre epitelióide, fusiforme ou misto, é utilizada para classificar tanto as neoplasias benignas como malignas e já é sabido que o tipo celular predominante não interfere no prognóstico (Roels et al. 1999, Ramos-Vara et al. 2000, Laprie et al. 2001, Millanta et al. 2002, Spangler & Kass 2006, Bergin 2011, Smedley et al. 2011, Lacroux et al. 2012, Rolim et al. 2012, Resende et al. 2015, Nishya et al. 2016).

As variáveis necrose e índice mitótico apresentaram maior associação com melanomas amelanóticos sugerindo maior agressividade para esse tipo tumoral, enquanto que ulceração microscópica e atipia nuclear com melanomas melanóticos, indicando que esses parâmetros devem ser particularmente considerados para estes padrões. Smedley et al. (2011) não definem o fator necrose tumoral como importante variável prognóstica a ser considerada. Já o IM é consagrado como importante, se não o mais importante a ser avaliado como fator prognóstico (Bergin et al. 2011, Smedley et al. 2011, Lacroux et al. 2012, Resende et al. 2015, Nishiya et al. 2016).

Do mesmo modo que Smedley et al. (2011), observamos que a riqueza de métodos para avaliação de IM, dificulta uma comparação fidedigna. Acreditamos que o método utilizado, no presente estudo, para avaliar o IM é simples, prático e facilmente aplicável na rotina de avaliação histopatológica, assim como todos os demais

descritos na literatura (Smedley et al. 2011, Bergin et al. 2011, Lacroux et al. 2012, Goldschmidt & Goldschmidt 2016).

As neoplasias melanocíticas malignas caninas por nós avaliadas demonstraram elevado índice proliferativo, verificado através de IHQ, com a utilização do Ki-67, enquanto as neoplasias benignas, os melanocitomas, apresentaram o inverso. Destacamos que os melanomas amelanóticos obtiveram uma positividade celular homogênea. Contudo, a maioria dessas neoplasias obteve mais de 51% de células positivas em comparação com os melanóticos que, em sua maioria apresentaram até 25% de células positivas, o que já era esperado, pois, segundo Rolim et al (2012), Resende et al. (2015) e Nischiya et al. (2016) essas neoplasias tendem a ser mais agressivas que as melanóticas.

O painel imuno-histoquímico diagnóstico para melanoma por nós utilizado (HMB-45/S-100/MELAN-A) foi escolhido, principalmente, baseado naqueles anticorpos mais tradicionalmente utilizados no diagnóstico das neoplasias melanocíticas. Para neoplasias melanóticas, a utilização desse painel não assume tanta importância, pois, geralmente, já se caracteriza a histogênese tumoral na coloração em HE. Entretanto, quando se trata de neoplasia amelanótica e, particularmente, de neoplasias de cavidade oral, é imprescindível sua utilização (Ramos-Vara et al. 2002, Smedley et al. 2011, Lacroux et al. 2012, Rolim et al. 2012, Teixeira 2014, Resende et al. 2015, Nishya et al. 2016).

Embora haja numerosos dados a respeito das neoplasias melanocíticas caninas, dúvidas sobre os mecanismos de proliferação e invasão tumoral ainda fazem parte do cotidiano. Deste modo, a exemplo de alguns estudos, em melanomas humanos e caninos, que já demonstraram alterações associadas a β -catenina, principalmente relacionadas à internalização desta molécula para o núcleo celular (Lucero 2010, Sinnberg 2011, Han et al. 2010, Han et al. 2012, Liu et al. 2014), buscamos avaliar a sua expressão, através de IHQ, nas neoplasias melanocíticas caninas, na tentativa de averiguar uma provável correlação entre a β -catenina e o potencial invasivo e metastático desses tumores investigados pela expressão do Ki-67. Constatamos a translocação da β -catenina através do citoplasma celular (Fig 1, B) (acúmulos anormais dessa proteína no citoplasma) até o núcleo (Fig 1, E) (acúmulos anormais dessa proteína no núcleo) nas diferentes neoplasias melanocíticas.

Ratificando Han (2010), nós também observamos que o acúmulo da proteína β -catenina, predominantemente no citoplasma, ocorreu tanto para neoplasias malignas quanto benignas comprovando que há uma desregulação e translocação desta molécula, porém esse processo não exprime seu potencial de contribuição para a proliferação das células assim como já proposto por Chon (2013).

Ainda que tenhamos verificado diferentes padrões de distribuição da marcação para a β -catenina entre os diferentes tumores, não foi possível estabelecer uma relação destes padrões com o grau de malignidade da neoplasia o que, nesse momento, não nos permite verificar a possibilidade da utilização destes padrões de distribuição como fatores prognósticos para neoplasias melanocíticas.

Inferimos que não houve correlação das variáveis prognósticas: tamanho da neoplasia, ulceração microscópica, necrose tumoral, atipia nuclear e índice mitótico (contagem de mitoses em 10 CGA) com a presença da molécula β -catenina no citoplasma e/ou citoplasma/núcleo celular (Quadro 3). Da mesma forma, não foi demonstrada correlação entre a marcação (citoplasmática ou mista da β -catenina) com o IM, avaliado através da expressão do Ki-67, indicando que não há relação direta entre a translocação da proteína β -catenina e a capacidade proliferativa tumoral, denotando, ainda, que a relação da β -catenina com o potencial invasivo e metastático dos melanomas é controversa, assim como apontado por Chon (2013) e, portanto, por ora, não a caracteriza como uma boa variável prognóstica.

CONCLUSÃO

Como não observamos uma correlação entre a expressão da β -catenina e as variáveis epidemiológicas, histológicas e IHQs (Ki-67), neste momento, não é possível utilizá-la como marcador prognóstico, bem como afirmar que essa molécula é potencialmente influenciadora na progressão tumoral.

Assim, é adequado nos apropriarmos de um conjunto de variáveis estabelecidas no campo clínico, anatomopatológico e, preferencialmente, imuno-histoquímico para que possamos formar um conceito e/ou para termos uma visão do possível comportamento das neoplasias malignas melanocíticas. Acrescentamos, ainda, que cada indivíduo portador de neoplasia deve ser tratado como único e para este deverá ser estabelecido um painel de variáveis prognósticas, dentre tantas já estabelecidas, a serem avaliadas para se estabelecer uma estimativa de vida.

AGRADECIMENTOS

À Universidade de Passo Fundo pelo incentivo e apoio financeiro e à equipe do Instituto de Patologia de Passo Fundo pelo apoio técnico prestado.

REFERÊNCIAS

- Bergin I. L., Smedley R. C., Esplin D. G., Spangler W. L. & Kiupel M. 2011. Prognostic Evaluation of Ki-67 Threshold Value in Canine Oral Melanoma. *Vet. Pathol.* 48 (1) 4-53.
- Camargo LP, Conceição LG, dos Santos Costa PR. 2008. Neoplasias melanocíticas cutâneas em cães: estudo retrospectivo de 68 casos (1996-2004). *Braz J. Vet. Res. Anim. Sci.* 45(2):138-152.
- Chon E., Thompson V., Schmid S., Stein T.J. 2013. Activation of the Canonical Wnt/ β -Catenin Signalling Pathway is Rare in Canine Malignant Melanoma Tissue and Cell Lines. *J. Comp. Pathol.* 148(2-3): 178-187.
- Dobson J. M. 2013. Breed-Predispositions to Cancer in Pedigree Dogs. *ISRN Vet.Sci.*
- Goldschmidt M.H., Goldschmidt K.H. Epithelial and melanocytic tumors of the skin. In: Meuten D.J. *Tumors in Domestic Animals*. Ames, Iowa: John Wiley & Sons, 2017. p. 88.
- Han J.I., Kim D.Y., Na K.-J. 2010. Dysregulation of the Wnt/ β -Catenin Signaling Pathway in Canine Cutaneous Melanotic Tumor. *Vet. Pathol.* 47(2): 285-291.
- Han J-I, Kim Y, Kim D-Y, Na K-J. 2012. Alteration in E-cadherin/ β -catenin expression in canine melanotic tumors. *Vet. Pathol.* 50(2):274-280.
- Lacroux C, Raymond-Letron I, Bourges-Abella N, Lucas M, Deviers A, Serra F, et al. 2012. Study of canine cutaneous melanocytic tumours: Evaluation of histological and immunohistochemical prognostic criteria in 65 cases. *Rev. Med. Vet.* 163(8):393-401.
- Laprie C, Abadie J, Amardeilh MF, Net JL, Lagadic M, Delverdier M. 2001. MIB-1 immunoreactivity correlates with biologic behaviour in canine cutaneous melanoma. *Vet.Dermatol.* 12(3):139-147.
- Liu J., Fukunaga-Kalabis M., Li L., Herlyn M. 2014. Developmental pathways activated in melanocytes and melanoma. *Arch Biochem Biophys.* 0: 13-21.
- Lucero O.M., Dawson D.W., Moon R.T., Chien A.J. 2010. A Re-evaluation of the "oncogenic" nature of Wnt/ β -catenin signaling in melanoma and other cancers. *Curr Oncol Rep.* 12: 314-318.
- MacDonald B.T., Tamai K., He X. 2009. Wnt/ β -catenin signaling: components, mechanisms, and diseases. *Dev. Cell.* 17(1): 9-26.
- Millanta F., Fratini F., Corazza M., Castagnaro M., Zapulli V. & Poli A. 2002. Proliferation activity on oral and cutaneous canine melanocytic tumours: correlation with histological parameters, location, and clinical behavior. *Res. Vet. Sco.* 73:45-51.
- Nishiya A.T., Massoco C.O., Felizzola C.R., Perlmann E., Batschinski K., Tedardi M.V., et al. 2016. Comparative aspects of canine melanoma. *Vet. Sci.* 3(7).
- Ramos-Vara J, Beissenherz M, Miller M, Johnson G, Pace L, Fard A, et al. 2000. Retrospective study of 338 canine oral melanomas with clinical, histologic, and immunohistochemical review of 129 cases. *Vet Pathol.* 37(6):597-608.
- Resende L, Moreira J, Prada J, Queiroga FL, Pires I. 2015. Current insights into canine cutaneous melanocytic tumours diagnosis. *Melanoma-Current Clinical Management and Future Therapeutics: In. Tech.*
- Roels S, Tilmant K, Ducatelle R. 1999. PCNA and Ki67 proliferation markers as criteria for prediction of clinical behaviour of melanocytic tumours in cats and dogs. *J Comp Pathol.* 121(1):13-24.
- Rolim VM, Casagrande RA, Watanabe TT, Wouters AT, Wouters F, Sonne L, et al. 2012. Amelanotic melanoma in dogs: a retrospective study of 35 cases (2004-2010) and immunohistochemical characterization. *Pesq. Vet.Bras.* 32(4):340-6.
- Smedley R, Spangler W, Esplin D, Kitchell B, Bergman P, Ho H-Y, et al. 2011. Prognostic markers for canine melanocytic neoplasms: a comparative review of the literature and goals for future investigation. *Vet Pathol.* 48(1):54-72.
- Smith S. H., Goldschmidt M. H. & McManus O. M. 2002. A comparative review of melanocytic neoplasms. *Vet. Pathol.* 389:651-678.
- Sinnberg T., Menzel M., Ewerth D., Sauer B., Schwarz M., Schaller M. 2011. β -Catenin signaling increases during melanoma progression and promotes tumor cell survival and chemoresistance. *Plos One.* 6 (8).
- Spangler W, Kass P. 2006. The histologic and epidemiologic bases for prognostic considerations in canine melanocytic neoplasia. *Vet.Pathol.* 43(2):136-149.
- Sulaimon SS, Kitchell BE. 2003. The basic biology of malignant melanoma: molecular mechanisms of disease progression and comparative aspects. *J. Vet Intern Med.* 17 (6):760-772.
- Teixeira T.F., Gentile L.B., Da Silva T.C., Menecier G., Chaible L.M., Cogliati B., et al. Cell proliferation and expression of connexins differ in melanotic and amelanotic canine oral melanomas. *Vet. Res. Commun.* 2014; 38(1):29-38.
- Valenta T., Hausmann G., Basler K. 2012. The many faces and functions of β -catenin. *Embo J.* 31: 2714-2736.

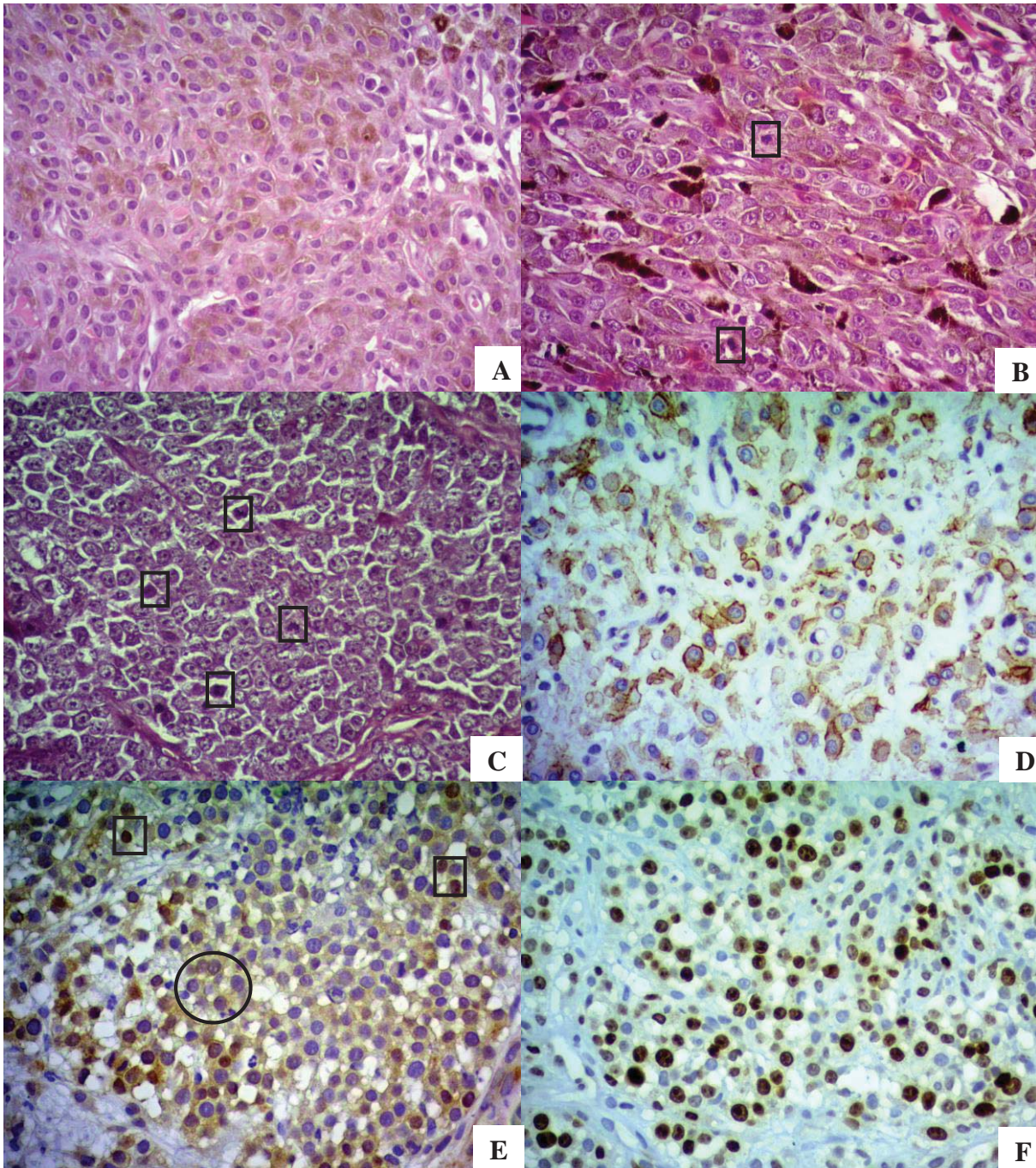


Figura 1. Neoplasias melanocíticas primárias caninas. A) Melanocitoma epitelióide cutâneo HE, 400X. B) Melanoma melanótico epitelióide cutâneo (note o pleomorfismo acentuado das células e as frequentes figuras de mitose (quadrados) HE, 400X. C) Melanoma amelanótico epitelióide oral (note as frequentes figuras de mitose (quadrados) HE 400X. D) Melanocitoma epitelióide IHQ β - catenina (marcação citoplasmática) 400X. E) Melanoma amelanótico epitelióide oral IHQ β - catenina (marcação citoplasmática (círculo) e nuclear (quadrados) 40X. F) Melanoma amelanótico epitelióide oral IHQ Ki-67 400 X.

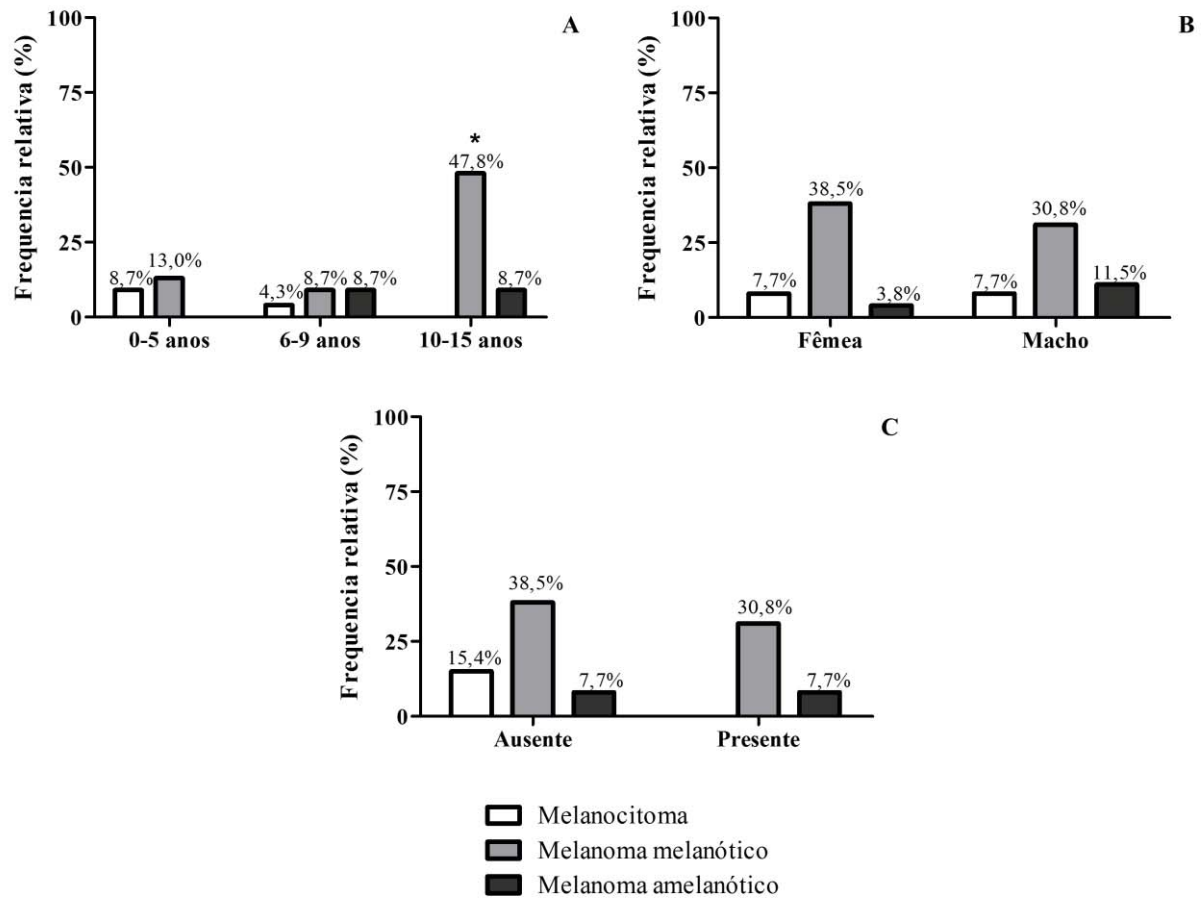


Figura 2. Aspectos epidemiológicos associados aos tumores melanocíticos em cães: (A) idade; (B) sexo; (C) ulceração macroscópica. * indica diferença significativa (Qui-quadrado, $p < 0,05$).

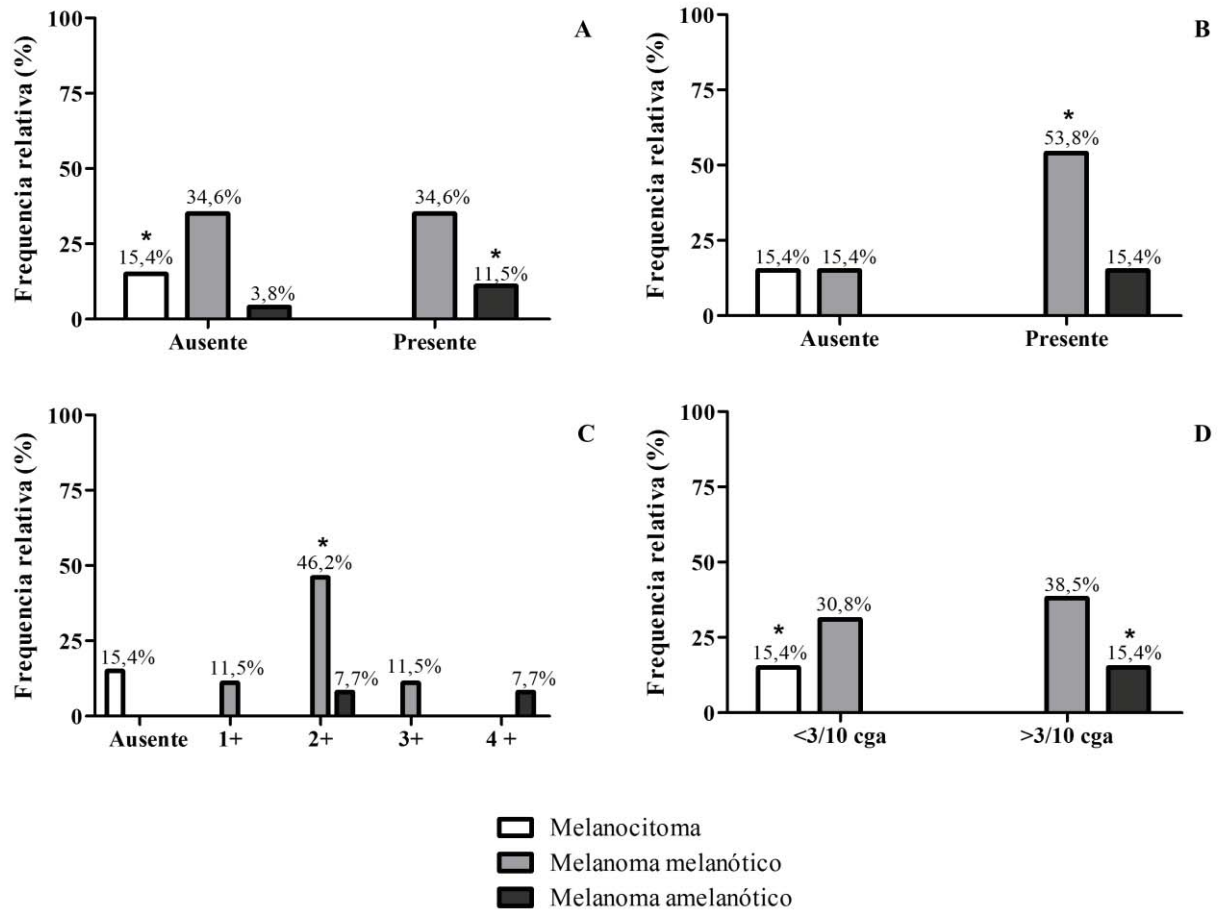


Figura 3. Aspectos histológicos associados aos tumores melanocíticos em cães: (A) necrose; (B) ulceração microscópica; (C) atipia nuclear; (D) índice mitótico. * indica diferença significativa (Qui-quadrado, $p < 0,05$).

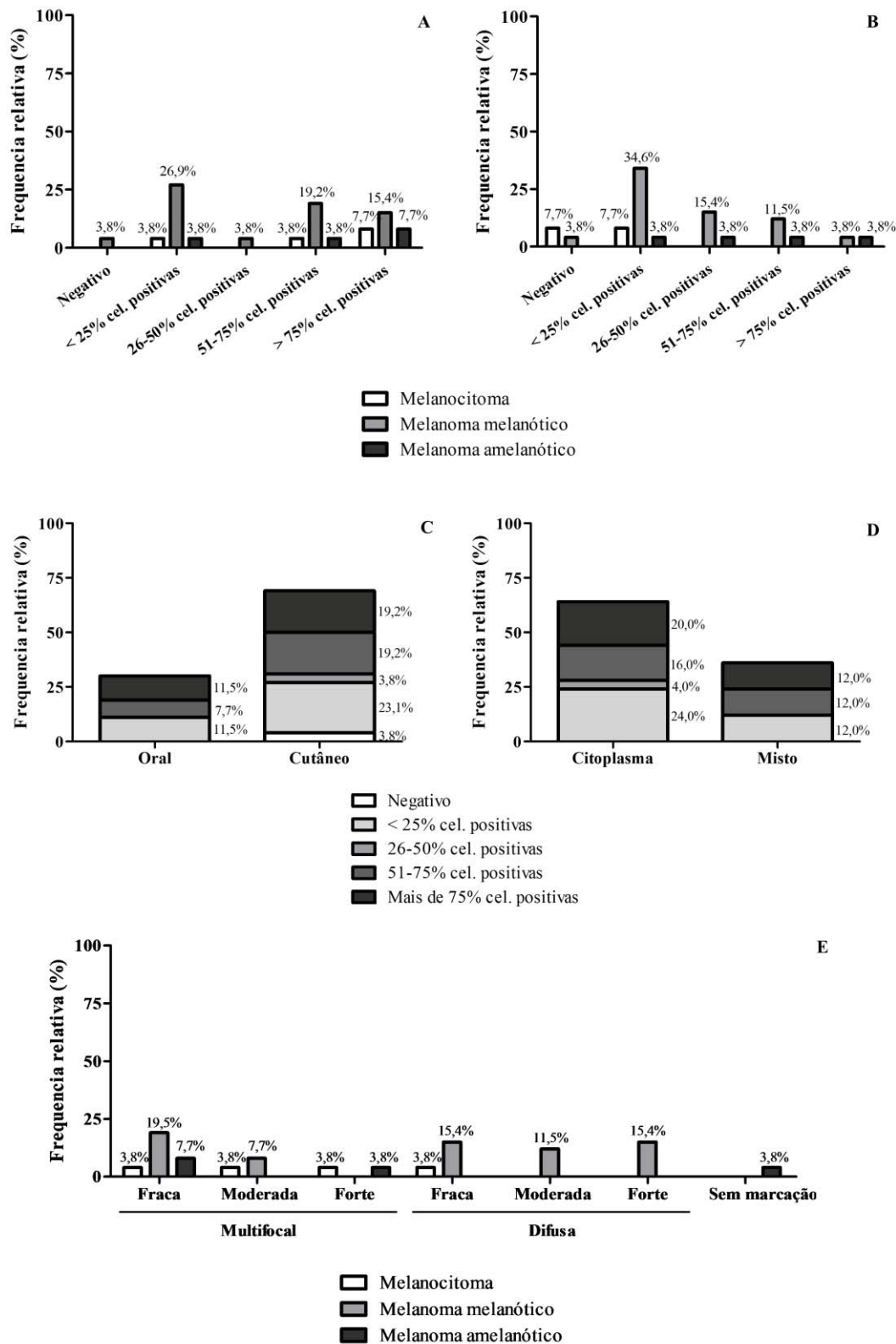


Figura 4. Expressão de B-catenina (A), Ki-67 (B), além da expressão de B-catenina quanto à localização do tumor (C), quanto ao local de marcação (D) e quanto à intensidade de marcação (E) em tumores melanocíticos de cães. * indica diferença significativa (Qui-quadrado, $p < 0,05$).

Tabela 1. Frequência de tumores melanocíticos caninos, quanto ao tipo histológico, localização, tamanho e raça

	Melanocitoma N (%)	Melanoma melanótico N (%)	Melanoma amelanótico N (%)	Significância (p)	
Tipo celular predominante					
Epitelioide	2 (7,69%)	9 (34,61%)	4 (15,40%)	0,25	
Fusocelular	0 (0,00%)	1 (3,85%)	0 (0,00%)		
Misto	2 (7,69%)	8 (30,76%)	0 (0,00%)		
Localização					
Mucosa oral	0 (0,00%)	3 (11,53%)	4 (15,40%)	0,34	
Língua	0 (0,00%)	1 (3,85%)	0 (0,00%)		
Cutâneo/palpebral	1 (3,85%)	3 (11,53%)	0 (0,00%)		
Cutâneo/auricular	1 (3,85%)	0 (0,00%)	0 (0,00%)		
Cutâneo/focinho	1 (3,85%)	0 (0,00%)	0 (0,00%)		
Cutâneo/nasal	0 (0,00%)	2 (7,69%)	0 (0,00%)		
Cutâneo/cervical	0 (0,00%)	1 (3,85%)	0 (0,00%)		
Cutâneo/abdominal	1 (3,85%)	1 (3,85%)	0 (0,00%)		
Cutâneo/flanco	0 (0,00%)	1 (3,85%)	0 (0,00%)		
Cutâneo/inguinal	0 (0,00%)	1 (3,85%)	0 (0,00%)		
Cutâneo/pênis	0 (0,00%)	1 (3,85%)	0 (0,00%)		
Cutâneo/perianal	0 (0,00%)	2 (7,69%)	0 (0,00%)		
Cutâneo/membro posterior	0 (0,00%)	2 (7,69%)	0 (0,00%)		
Tamanho do tumor					
< 3,0 cm	4 (17,39%)	8 (34,78%)	3 (13,04%)		0,15
3,1 – 6,9 cm	0 (0,00%)	5 (21,74%)	0 (0,00%)		
> 7,0 cm	0 (0,00%)	2 (8,69%)	1 (4,35%)		
Raça					
SRD	1 (3,85%)	8 (30,76%)	3 (11,53%)	0,19	
Pinscher	0 (0,00%)	4 (15,40%)	0 (0,00%)		
Dachshund	0 (0,00%)	3 (11,53%)	0 (0,00%)		
Basset Hound	0 (0,00%)	0 (0,00%)	1 (3,85%)		
American Staffordshire Terrier	1 (3,85%)	0 (0,00%)	0 (0,00%)		
Sharpei	1 (3,85%)	0 (0,00%)	0 (0,00%)		
Boxer	1 (3,85%)	1 (3,85%)	0 (0,00%)		
Chow-Chow	0 (0,00%)	1 (3,85%)	0 (0,00%)		
Rottweiler	0 (0,00%)	1 (3,85%)	0 (0,00%)		

SRD = sem raça definida; N = frequência absoluta; (%) = frequência relativa.

* indica diferença significativa (Qui-quadrado, $p < 0,05$).

Tabela 2. Frequência de marcações imuno-histoquímicas em tumores melanocíticos caninos

	Melan-A N (%)		HNB-45 N (%)		S-100 N (%)	
	Positivo	Negativo	Positivo	Negativo	Positivo	Negativo
Melanocitoma	4 (15,4%)	0 (0,0%)	4 (15,4%)	0 (0,0%)	4 (15,4%)	0 (0,0%)
Melanoma melanótico	17 (65,4%)	1 (3,8%)	15 (57,7%)	3 (11,5%)	15 (57,7%)	3 (11,5%)
Melanoma amelanótico	4 (15,4%)	0 (0,0%)	1 (3,8%)	3 (11,5%)	2 (7,7%)	2 (7,7%)
Total	25 (96,2%)	1 (3,8%)	20 (76,9%)	6 (23,1%)	21 (80,8%)	5 (19,2%)

N = frequência absoluta; (%) = frequência relativa.

Tabela 3. Correlação entre a expressão de β -catenina com parâmetros anatomopatológicos e imuno-histoquímicos

	β-catenina	
	<i>r</i>	<i>p</i>
Tamanho do tumor	0,33	0,13
Ulceração microscópica	-0,18	0,39
Necrose tumoral	0,31	0,13
Atipia nuclear	-0,07	0,97
Índice mitótico	0,07	0,75
KI-67 (imuno-histoquímica)	0,27	0,18

r = Coeficiente de correlação de Spearman; *p* = significância (*valores menores que 0,05 indicam diferença significativa).

4. CONCLUSÕES

A partir dos dados obtidos nesse estudo podemos concluir que:

- A) Não foi possível determinar correlação entre a desregulação do complexo de adesão celular, do qual faz parte a β -catenina, com a conseqüente migração desta molécula para o citoplasma e a internalização no núcleo, observado em poucos casos, com a capacidade proliferativa da neoplasia avaliada através da expressão do Ki-67.
- B) A β -catenina não se caracteriza como bom marcador prognóstico para melanomas caninos. Essa molécula não demonstrou ser potencialmente influenciadora na progressão tumoral e, conseqüentemente, na expectativa de vida.
- C) É inviável estabelecer um tratamento baseado no bloqueio da ligação da enzima β -catenina com seus receptores nucleares e/ou na estimulação da degradação dessa molécula no citoplasma celular.
- D) Animais a partir dos 10 anos de idade tem maior propensão para serem acometidos por melanomas melanóticos. Quanto aos melanomas amelanóticos, estes podem surgir a partir dos seis anos de idade. Não há diferença entre machos e fêmeas para ambos os tipos de melanomas. Já os melanocitomas apresentaram-se em animais jovens a adultos.
- E) A ulceração macroscópica, a raça, o sexo e a localização da neoplasia não são bons indicadores do comportamento tumoral para as neoplasias melanocíticas em geral, especificamente em relação à malignidade e progressão tumoral.
- F) Não há relação entre o padrão celular, a localização e o tamanho do tumor e o diagnóstico histopatológico.
- G) O índice mitótico deve ser particularmente considerado na avaliação dos melanomas amelanóticos, e a ulceração microscópica e a atipia nuclear nos melanomas melanóticos. O índice mitótico dos melanocitomas apresentou, em todos os casos, menos de 3 mitoses em por CGA.

H) A IHQ apresenta-se como uma técnica diagnóstica prática e de fácil uso na rotina diagnóstica laboratorial. Os marcadores Melan A, S-100 e HMB-45 são excelentes marcadores a serem utilizados como painel diagnóstico para neoplasias melanocíticas moderadamente diferenciadas, indiferenciadas e/ou amelanóticas.

CONSIDERAÇÕES FINAIS

Atualmente, nota-se uma crescente preocupação em relação à saúde dos animais de estimação. Isso se deve não somente ao fato de esses seres se fazerem membros da família, mas, também, porque animais têm se tornado modelos de estudos para muitas doenças que acometem os humanos.

Inúmeras pesquisas sobre câncer têm tido como alvo os modelos animais, a exemplo das neoplasias melanocíticas caninas, devido à semelhança entre as espécies humana e animal, em vários aspectos, possibilitando que se trace um paralelo entre as duas espécies. O objetivo é o mesmo: a preservação da saúde e a melhora na expectativa de vida, em relação à quantidade e qualidade.

Também na Medicina Veterinária, torna-se impossível traçar um delineamento de progressão tumoral para as neoplasias melanocíticas primárias caninas utilizando-se somente de uma ou outra variável. Torna-se evidente que devemos nos dotar de um conjunto de variáveis estabelecidas no campo clínico, patológico e, preferencialmente, imuno-histoquímico, para que se possa ter uma visão do possível comportamento das neoplasias malignas melanocíticas.

Cada indivíduo e/ou portador de neoplasia deve ser tratado como único e, para cada um, deverá ser estabelecido um painel de variáveis prognósticas a serem avaliadas para estabelecer uma expectativa de vida mais próxima à realidade de cada paciente.

Ademais, o propósito deste grupo é realizar estudos futuros incluindo o acompanhamento dos pacientes pós-diagnóstico para investigar a utilização de outros possíveis marcadores prognósticos. Esperamos que, assim, possamos ter uma visão mais ampla e realista do comportamento tumoral das neoplasias melanocíticas em cães e, conseqüentemente, estabelecer um prognóstico fidedigno.



5. REFERÊNCIAS

1. Smith S. H., Goldshmidt M. H. & McManus P. M. 2002. A comparative review of melanocytic neoplasms. *Vet. Pathol.* 39:651-678.
2. Goldschmidt M.H., Goldschmidt K.H. Epithelial and melanocytic tumors of the skin. In: Meuten D.J. Tomors in domestic animals. Ames, Iowa: John Wiley & Sons, 2017. p. 88.
3. Spangler W, Kass P. The histologic and epidemiologic bases for prognostic considerations in canine melanocytic neoplasia. *Vet Pathol.* 2006;43(2):136-149.
4. Camargo LP, Conceição LG, dos Santos Costa PR. Neoplasias melanocíticas cutâneas em cães: estudo retrospectivo de 68 casos (1996-2004). *Braz J Vet Res Anim Sci.* 2008;45(2):138-152.
5. Rolim VM, Casagrande RA, Watanabe TT, Wouters AT, Wouters F, Sonne L, et al. Amelanotic melanoma in dogs: a retrospective study of 35 cases (2004-2010) and immunohistochemical characterization. *Pesq Vet Bras.* 2012;32(4):340-6.
6. Dobson J. M. Breed-Predispositions to Cancer in Pedigree Dogs. *ISRN Veterinary Science.* 2013.
7. Chon E., Thompson V., Schmid S., Stein T.J. Activation of the Canonical Wnt/ β -Catenin Signalling Pathway is Rare in Canine Malignant Melanoma Tissue and Cell Lines. *J Comp Pathol.* 2013; 148(2-3): 178–187.
8. Resende L, Moreira J, Prada J, Queiroga FL, Pires I. Current Insights Into Canine Cutaneous Melanocytic Tumours Diagnosis. *Melanoma-Current Clinical Management and Future Therapeutics: InTech;* 2015.
9. Nishiya A.T., Massoco C.O., Felizzola C.R., Perlmann E., Batschinski K., Tedardi M.V., et al. Comparative Aspects of Canine Melanoma. *Vet. Sci.* 2016; 3(7).
10. Roels S, Tilmant K, Ducatelle R. PCNA and Ki67 proliferation markers as criteria for prediction of clinical behaviour of melanocytic tumours in cats and dogs. *J Comp Pathol.* 1999;121(1):13-24.
11. Bergin I, Smedley R, Esplin D, Spangler W, Kiupel M. Prognostic evaluation of Ki67 threshold value in canine oral melanoma. *Vet Pathol.* 2011;48(1):41-53.
12. Laprie C, Abadie J, Amardeilh MF, Net JL, Lagadic M, Delverdier M. MIB-1 immunoreactivity correlates with biologic behaviour in canine cutaneous melanoma. *Vet Dermatol.* 2001;12(3):139-147.
13. Millanta F, Fratini F, Corazza M, Castagnaro M, Zappulli V, Poli A. Proliferation activity in oral and cutaneous canine melanocytic tumours: correlation with histological parameters, location, and clinical behaviour. *Res Vet Sci.* 2002;73(1):45-51.

14. Smedley R, Spangler W, Esplin D, Kitchell B, Bergman P, Ho H-Y, et al. Prognostic markers for canine melanocytic neoplasms: a comparative review of the literature and goals for future investigation. *Vet Pathol.* 2011;48(1):54-72.
15. Lacroux C, Raymond-Letron I, Bourges-Abella N, Lucas M, Deviers A, Serra F, et al. Study of canine cutaneous melanocytic tumours: Evaluation of histological and immunohistochemical prognostic criteria in 65 cases. *Rev Med Vet.* 2012;163(8):393-401.
16. MacDonald B.T., Tamai K., He X. Wnt/ β -catenin signaling: components, mechanisms, and diseases. *Dev Cell.* 2009; 17(1): 9–26.
17. Valenta T., Hausmann G., Basler K. The many faces and functions of b-catenin. *The Embo Journal.* 2012; 31: 2714–2736.
18. Brunetti B., Sarli G., Preziosi R., Monari I., Benazzi C. E-Cadherin and b-catenin Reduction Influence Invasion but not Proliferation and Survival in Canine Malignant Mammary Tumors. *Vet Pathol.* 2005; 42:781–787.
19. Sinnberg T., Menzel M., Ewerth D., Sauer B., Schwarz M., Schaller M. b-Catenin Signaling Increases during Melanoma Progression and Promotes Tumor Cell Survival and Chemoresistance. *Plos One.* 2011; 6(8).
20. Lucero O.M., Dawson D.W., Moon R.T., Chien A.J. A Re-evaluation of the “Oncogenic” Nature of Wnt/ β -catenin Signaling in Melanoma and Other Cancers. *Curr Oncol Rep.* 2010; 12: 314-318.
21. Ramos-Vara J, Beissenherz M, Miller M, Johnson G, Pace L, Fard A, et al. Retrospective study of 338 canine oral melanomas with clinical, histologic, and immunohistochemical review of 129 cases. *Vet Pathol.* 2000;37(6):597-608.
22. Han J.I., Kim D.Y., Na K.-J. Dysregulation of the Wnt/ β -Catenin Signaling Pathway in Canine Cutaneous Melanotic Tumor. *Vet. Pathol.* 2010; 47(2): 285-291.
23. Han J-I, Kim Y, Kim D-Y, Na K-J. Alteration in E-cadherin/ β -catenin expression in canine melanotic tumors. *Vet Pathol.* 2012;50(2):274-280.
24. Junqueira L.C.U., Carneiro J. *Histologia básica.* Rio de Janeiro: Guanabara Koogan, 2013.
25. Sulaimon SS, Kitchell BE. The basic biology of malignant melanoma: molecular mechanisms of disease progression and comparative aspects. *J Vet Intern Med.* 2003;17(6):760-772.
26. Gillard M, Cadieu E, De Brito C, Abadie J, Vergier B, Devauchelle P, et al. Naturally occurring melanomas in dogs as models for non-UV pathways of human melanomas. *Pigment Cell Melanoma Res.* 2014;27(1):90-102.

27. Simpson RM, Bastian BC, Michael HT, Webster JD, Prasad ML, Conway CM, et al. Sporadic naturally occurring melanoma in dogs as a preclinical model for human melanoma. *Pigment Cell & Melanoma Res.* 2014;27(1):37-47.
28. Teixeira T.F., Gentile L.B., Da Silva T.C., Menecier G., Chaible L.M., Cogliati B., et al. Cell proliferation and expression of connexins differ in melanotic and amelanotic canine oral melanomas. *Vet. Res. Commun.* 2014; 38(1):29-38.
29. Matos A.J.F., Lopes C., Carvalheira J., Santos M., Rutteman G.R. Gärtner F. E-cadherin Expression in Canine Malignant Mammary Tumours: Relationship to Other Clinico-Pathological Variables. *J. Comp. Path.* 2006; 134: 182–189.
30. Piekarz C.H., Biondo A.W., Amorim R.L., Rodaski S., Barros Filho I.R., De Nardi A.B. Cadherin Expression in Canine Mammary Tumors. *Archives of Veterinary Science.* 2008; 13(1): 13-21.
31. João C.F., Tinucci-Costa M., Cardilli D.J., Faria J.L.M., Magalhães G. M., Alessi A.C. E-cadherin expression in squamous cell carcinoma and basal cell tumors in dogs. *Ciência Rural.* 2011; 41(9): 1611-1616.
32. Liu J., Fukunaga-Kalabis M., Li L., Herlyn M. Developmental Pathways Activated in Melanocytes and Melanoma. *Arch Biochem Biophys.* 2014; 0: 13–21.
33. Schiffman JD, Breen M. Comparative oncology: what dogs and other species can teach us about humans with cancer. *Phil Trans R Soc B.* 2015;370(1673):20140231.

6. ANEXOS

 <p>UPF Universidade de Passo Fundo</p>  <p>laboratório de Patologia Animal - UPF</p>	<p>PROTÓCOLO DE AVALIAÇÃO PARA NEOPLASIAS CUTÂNEAS</p>
---	---

IDENTIFICAÇÃO DO PACIENTE

Nome: _____ RG/HV: _____
 Sexo: _____ Raça: _____
 Idade: _____ Pelagem: _____

ASPECTOS GERAIS

Tempo de evolução() dias () meses () anos
 Habitat() casa () apartamento () rural () urbano
 Presença de prurido() sim () não
 Dor() sim () não
 Tratamentos ou procedimentos anteriores() sim () não
 Recidiva() sim () não
 Exposição solar por longos períodos() sim () não
 Lesão () solitária () múltipla Quantificar: _____
 Observações do Veterinário: _____

ASPECTOS ESPECÍFICOS (LESÃO)

Tamanho da lesão: ___X___ cm(comprimento x largura)
 Tipo de lesão() nódulo () massa
 Aspecto() liso () verrucoso () Outro Qual: _____
 Consistência () macia () firme
 Bordas() bem delimitada () mal delimitada
 Solto () Aderido ()
 Presença de() erosão () úlcera () nenhuma
 Contaminação/secreção() sim () não
 Coloração () brancacenta () pardacenta () enegrecida
 Hipervascularização () sim () não
 Localização: () cutâneo () oral () Outro Qual: _____
 Observações do Veterinário: _____