

**UNIVERSIDADE DE PASSO FUNDO**

**Fabício Baú Branda**

**AVALIAÇÃO DA REGIÃO  
PERIIMPLANTAR POR TOMOGRAFIAS  
COMPUTADORIZADAS MULTISLICE E  
CONE-BEAM – ESTUDO IN VITRO**

**Passo Fundo**

**2012**



**Fabrcio Baú Branda**

**AVALIAÇÃO DA REGIÃO  
PERIIMPLANTAR POR TOMOGRAFIAS  
COMPUTADORIZADAS MULTISLICE E  
CONE-BEAM – ESTUDO IN VITRO**

Dissertação apresentada ao Programa de Pós-graduação em Odontologia da Faculdade de Odontologia da UPF, para obtenção do título de Mestre em Odontologia – Área de Concentração em Clínica Odontológica, sob orientação do prof. Dr. Mateus Ericson Flores.

**Passo Fundo**

**2012**



**Folha reservada para  
Ata de aprovação da Banca Examinadora**

**Observação:**

**Mantenha esta página no seu arquivo, imprimindo-a.  
Após, faça a substituição pela Ata de aprovação fornecida pela  
Secretaria para manter a correta numeração do seu trabalho.**

**Folha reservada para  
FICHA CATALOGRÁFICA**

**Observação:**

**Mantenha esta página no seu arquivo, imprimindo-a.  
Após, faça a substituição pela Ata de aprovação fornecida pela  
Secretaria para manter a correta numeração do seu trabalho.**

## **BIOGRAFIA DO AUTOR**

Fabício Baú Branda, nascido dia 24.11.1981 em Porto Alegre. Formado em Odontologia pela Universidade de Passo Fundo em 2004, especialista em Cirurgia e Traumatologia Buco-Maxilo-Facial em 2007 pela ULBRA. É membro do Colégio Brasileiro de CTBMF e associado a International Association of Oral and Maxillofacial Surgery.

Atua nos serviços de Cirurgia e Traumatologia do Hospital São Vicente de Paulo de Passo Fundo/RS e do Hospital de Caridade de Carazinho/RS, como também em clínica privada na cidade de Carazinho/RS.

## **DEDICATÓRIA**

Dedico este trabalho de forma especial a minha esposa Luize e meus filhos Livia e Vitor. A vocês, meu amor.



## AGRADECIMENTOS

A Deus.

Aos meus pais, Ibaté e Ivonete, que me deram a vida e me ensinaram a vivê-la com dignidade.

Ao Prof. Dr. Mateus Ericson Flores, pela orientação tranqüila e hábil. Pela amizade e compreensão a mim dispensadas.

À equipe de Professores do PPG Odonto, em especial ao coordenador Álvaro Della Bona pelo seu empenho para um bom andamento do curso.

A todos os colegas de mestrado, pelos dois anos de convivência, pelas críticas construtivas em todos os seminários e pelas amizades criadas: Audrea Dallazem Nogueira, Gaspar Girardi, Juliana Tereza Colpani, Letícia Stefenon, Lisiane Dotta, Luana Soares Kuze, Luciana O. Leal, Marielle Azevedo Sehn da Costa, Tiago Lange dos Santos.

À Clínica Kozma, pelo apoio na realização de todos os testes desta pesquisa. Ao HSVP e SERO, pelo apoio na realização das tomografias.

À empresa Pi Branemak®, em especial ao Sr. Odacir José Juszkevicz, pelo apoio.

Aos colegas Paulo Funk, Vera Weber, Simone Baú de Oliveira, incentivadores na realização deste curso.

Ao C.D. Clari Pedrinho Baú, pelos conhecimentos a mim transmitidos e pelo auxílio na realização da parte experimental desta pesquisa.

A todos os cirurgiões-dentistas que participaram desta pesquisa nas avaliações realizadas: Simone B. Tombini, João Geraldo, Clari Pedrinho Baú, Evandro Tonial Andreolla, Lucas Galvagni, Daniel Gibbon, Américo de Quadros Löff, Américo Schaeffer Löff, Yuri Dall Bello. Certamente, sem o auxílio desses colegas, a realização da pesquisa não seria possível.

Aos colegas Marcos A.P. Knack, Alessandra Kuhn Dall'Magro, Valmos J.B. Ávila e Ferdinando de Conto, pela convivência na Especialização em CTBMF.

Ao Prof. João Paulo de Carli, pelos ensinamentos no estágio em docência.

Às secretárias do PPG Odonto, em especial à Fabiana Pimentel.

Ao Prof. Dr. Adriano Pasqualotto, pelo auxílio na análise estatística.

À Prof<sup>ª</sup> Ms. Sandra Catto Tombini.

## SUMÁRIO

<b>1. INTRODUÇÃO</b> .....	<b>23</b>
<b>2. REVISÃO DE LITERATURA</b> .....	<b>25</b>
<b>2.1 Implantes dentários: histórico</b> .....	<b>25</b>
<b>2.2 Implantes dentários: longevidade</b> .....	<b>26</b>
<b>2.3 Tomografia Computadorizada (TC)</b> .....	<b>27</b>
2.3.1 Tomografia Computadorizada ( <i>fan-beam</i> ) .....	30
2.3.2 Tomografia Computadorizada <i>CONE-BEAM</i> (TCFC) .....	34
<b>2.4 Características das Imagens Tomográficas</b> .....	<b>37</b>
2.4.1 <i>Pixel</i> e <i>Voxel</i> .....	38
2.4.2 Atenuação de cada <i>voxel</i> (absorção diferencial) .....	39
<b>2.5 Fatores que afetam a qualidade da imagem</b> .....	<b>40</b>
2.5.1 Tamanho da matriz .....	40
2.5.2 Espessura do corte de aquisição da imagem – Efeito de volume parcial .....	41
2.5.3 Campo de visão ( <i>Field of View-FOV</i> ) .....	42
2.5.4 Artefatos de imagem.....	43
2.5.5 Artefatos de imagem – fatores associados ao metal .....	44
2.5.6 Artefatos de imagem – fatores técnicos .....	45
<b>2.6 Algoritmo de reconstrução</b> .....	<b>46</b>
<b>2.7 Posicionamento</b> .....	<b>47</b>
<b>2.8 Métodos de reconstrução de imagem</b> .....	<b>47</b>
<b>3. PROPOSIÇÃO</b> .....	<b>50</b>

<b>4. MATERIAIS E MÉTODOS .....</b>	<b>51</b>
<b>4.1 Preparação da mandíbula suína .....</b>	<b>52</b>
<b>4.2 Confeção do guia cirúrgico e guia tomográfico .....</b>	<b>54</b>
4.3 Preparação dos sítios e instalação dos implantes dentários ....	56
4.4 Preparo para a tomografia computadorizada .....	60
4.5 Protocolo de exames tomográficos.....	60
4.6 Avaliação das imagens .....	61
4.7 Secção do espécime e registo fotográfico .....	62
4.8 Avaliação Quantitativa .....	63
4.9 Avaliação Qualitativa .....	67
<b>5. RESULTADOS E DISCUSSÃO.....</b>	<b>70</b>
<b>5.1 Análise qualitativa .....</b>	<b>71</b>
5.1.1 Implante 1 - Simulando perda óssea vestibular e lingual ....	71
5.1.2 Implante 2 - Simulando recobrimento ósseo total, com parede vestibular delgada .....	73
5.1.3 Implante 3 - Simulando defeito ósseo simulando periimplantite severa, com preservação de 4 milímetros na região apical de contato osso implante.....	74
5.1.4 Implante 4 - Simulando recobrimento ósseo total. ....	76
5.1.5 Implante 5 - Simulando perda óssea vestibular .....	78
<b>5.2 Análise qualitativa .....</b>	<b>80</b>
5.2.1 Implante 1 – Simulando perda óssea vestibular e lingual (Figura 29).....	80
5.2.2 Implante 2 - Simulando recobrimento ósseo total, com parede vestibular delgada (Figura 31) .....	82

5.2.3 Implante 3 - Defeito ósseo simulando perimplantite severa, com preservação de 4 milímetros na região apical de contato osso implante (Figura 33).....	83
5.2.4 Implante 4 - Simulando recobrimento ósseo total (Figura 35) .....	85
5.2.5 Implante 5 - Simulando perda óssea vestibular (Figura 37) 87	
<b>6. DISCUSSÃO.....</b>	<b>89</b>
<b>7. CONCLUSÕES.....</b>	<b>102</b>
<b>REFERÊNCIAS BIBLIOGRÁFICAS.....</b>	<b>103</b>
<b>APÊNDICES .....</b>	<b>108</b>

## LISTA DE TABELAS

Tabela 1. Especificações dos TC. ....	61
Tabela 2. Médias das medidas da região A no grupo controle (GCA1) e dos tomógrafos no implante 1. ....	71
Tabela 3. Médias das medidas da região B no grupo controle (GCB1) e dos tomógrafos no implante 1. ....	72
Tabela 4. Médias das medidas da região A no grupo controle (GCA2) e dos tomógrafos no implante 2. ....	73
Tabela 5. Médias das medidas da região B no grupo controle (GCB2) e dos tomógrafos no implante 2. ....	74
Tabela 6. Médias das medidas da região A no grupo controle (GCA3) e dos tomógrafos no implante 3. ....	75
Tabela 7. Médias das medidas da região B no grupo controle (GCB3) e dos tomógrafos no implante 3. ....	76
Tabela 8. Médias das medidas da região A no grupo controle (GCA4) e dos tomógrafos no implante 4. ....	77
Tabela 9. Médias das medidas da região B no grupo controle (GCB4) e dos tomógrafos no implante 4. ....	78
Tabela 10. Médias das medidas da região A no grupo controle (GCA5) e dos tomógrafos no implante 5. ....	79
Tabela 11. Médias das medidas da região B no grupo controle (GCB5) e dos tomógrafos no implante 5. ....	80
Tabela 12. Protocolos tomográficos utilizados nesta pesquisa: .....	93
Tabela 13. Relação das medidas A e B dos tomógrafos quando comparadas as medidas no objeto real. ....	100
Tabela 14. Avaliações qualitativas dos tomógrafos comparadas ao objeto real.....	101

## LISTA DE FIGURAS

Figura 1. Exemplo de Tomógrafo Computadorizado.....	29
Figura 2. Projeção esquemática do feixe de raios-X das TC fan-beam (a) e CONE-BEAM (b).....	30
Figura 3. Comparação dos conceitos de scanner de corte único (esquerda) e multicorte (direita). ....	32
Figura 4. Varredura por volume (espiral); rotação contínua do tubo e dos detectores em 360°, enquanto o paciente se move para dentro e/ou para fora.....	33
Figura 5. Exemplos de tomógrafo CONE-BEAM. ....	35
Figura 6. Exemplo de emissão de CONE-BEAM.....	36
Figura 7. Matriz de imagem da TC; exemplo de voxel (amarelo) e pixel (verde). ....	39
Figura 8. (A) Matriz grosseira= pixel grande e (B) matriz mais ampla= pixel pequeno. ....	41
Figura 9. Exemplo de volume parcial em uma aquisição de corte mais espesso à esquerda e cortes mais finos à direita. ....	42
Figura 10. Artefatos típicos causados pela presença do implante dentário de titânio. Notar a imagem hipodensa (escura) circundante aos implantes além do beam hardening. ....	44
Figura 11. Artefato é maior na presença da prata (A) do que no titânio (B).....	45
Figura 12. Vista lateral do modelo experimental. ....	53
Figura 13. Espécime seccionado evidenciando estrutura córtico-medular. ....	53
Figura 14. Padronização com compasso de ponta seca em 3,0 mm. ....	55

Figura 15. Conferindo as distâncias entre os análogos dos implantes. ...	55
Figura 16. Prova do guia cirúrgico no espécime.....	56
Figura 17. Vista superior do espécime após preparação das situações propostas. ....	58
Figura 18. Implante apreendido pela chave grip interno Pi-Branemark® .....	59
Figura 19. Inserção inicial do implante 2 com auxílio do contra-ângulo. ....	59
Figura 20. Vista vestibular dos implantes instalados, observação dos pontos de guta percha. ....	60
Figura 21. Imagens referentes a MS1, CB1 e CB2 respectivamente. ....	62
Figura 22. Máquina de corte. ....	63
Figura 23. Região A - local da mensuração da exposição das roscas do implante.....	64
Figura 24. Mensuração do espécime na região A do implante 5. ....	64
Figura 25. Região B: local da mensuração do recobrimento ósseo vestibular cervical. ....	65
Figura 26. Mensuração do espécime da região B do implante 3.....	65
Figura 27. Mensuração da região B do implante 2 no Kodak Dental Imaging Software 3D (A) e zoom (B).....	67
Figura 28. Imagens relativas ao implante 1: GC, MS1, CB1 e CB2 respectivamente.....	68
Figura 29. Imagens do implante 1: GC, MS1, CB1, CB2 respectivamente.....	81
Figura 30. Gráfico da média dos escores para o implante 1. ....	82
Figura 31. Imagens do implante 2: GC, MS1, CB1 e CB2 respectivamente.....	82



Figura 32. Gráfico da média dos escores para implante 2.....	83
Figura 33. Imagens do implante 3: GC, MS1, CB1 e CB2 respectivamente. ....	84
Figura 34. Gráfico da média dos escores para implante 3.....	85
Figura 35. Imagens do implante 4: GC, MS1, CB1 e CB2 respectivamente. ....	85
Figura 36. Gráfico da média dos escores para o implante 4.....	86
Figura 37. Imagens do implante 5: GC, MS1, CB1 e CB2 respectivamente. ....	87
Figura 38. Gráfico da média dos escores para o implante 5.....	88
Figura 39. Artefatos de imagens para os tomógrafos MS1, CB1 e CB2 respectivamente. ....	92
Figura 40. Artefatos de imagens no implante 3, nos tomógrafos MS1, CB1 e CB2 respectivamente.....	96
Figura 41. Imagens tomográficas de MS1 para os implantes 1, 2, 3, e 4. .....	97
Figura 42. Aquisição axial com intervalos de 0,4 mm. ....	98
Figura 43. CB1 e CB2 comparados com GC no implante 3. ....	99
Figura 44. Simulação de beam hardening. ....	100

## LISTA DE ABREVIATURAS

CB1	TC CONE- BEAM 9500 (Kodak)
CB2	TC <i>i-CAT</i> ( <i>Imaging Sciences International</i> )
cm	centímetro
DICOM	<i>Digital Imaging and Communications in Medicine</i> (Imagens digitais e comunicação em Medicina)
FOV	<i>Field of View</i> (Campo de visão)
GC	grupo controle
HU	Unidades Hounsfield
kV	kilovoltagem
mAs	miliamperagem/segundo
mm	milímetro
MS1	Tomografia Computadorizada MultiSlice 128 canais Somaton Definition AS + (SIEMENS)
<i>Pixel</i>	<i>Picture Element</i> (Elemento de figura)
TC	Tomografia Computadorizada
TCFC	Tomografia Computadorizada por feixe cônico
TCMS	Tomografia computadorizada <i>MultiSlice</i>
Voxel	<i>Volume Element</i> (Elemento de volume)
2D	bidimensional
3D	tridimensional

**AVALIAÇÃO DA REGIÃO PERIIMPLANTAR POR  
TOMOGRAFIAS COMPUTADORIZADAS MULTISLICE E  
CONE-BEAM – ESTUDO IN VITRO**

Fabrício Baú Branda<sup>1</sup>

**RESUMO**

O objetivo nesta pesquisa foi verificar a reprodução de detalhes na região periimplantar em exames de TC *MultiSlice* e *CONE-BEAM* em um estudo *in vitro*, simulando cinco situações pós-operatórias. Foram utilizadas duas avaliações: análise quantitativa comparativa, de medida vertical da plataforma protética dos implantes dentários até o primeiro contato osso-implante e a espessura desse tecido ósseo do primeiro contato, entre o espécime e imagens tomográficas de dois tomógrafos computadorizados *CONE-BEAM* e um tomógrafo computadorizado *MultiSlice*, com análise estatística ANOVA ( $\alpha=0,05$ ); e análise qualitativa da fidelidade da reprodução dos detalhes das tomografias realizada por seis avaliadores calibrados, com análise estatística Kruskal-Wallis ( $\alpha=0,05$ ). Na avaliação quantitativa, só não houve diferença estatística significativa para o Implante 1 (Grupo Controle e *CONE-BEAM* Kodak - A e B); Implante 2 (Grupo Controle e *CONE-BEAM* i-CAT para região A); Implante 4 (Grupo Controle, *CONE-BEAM* i-CAT e *MultiSlice* Siemens 128 canais para a região B); Implante 5 (Grupo Controle e *MultiSlice* Siemens 128 canais para a região A). Para a avaliação qualitativa, houve preferência em três das cinco situações estudadas para os Tomógrafos *CONE-BEAM*; em uma houve preferência por *MultiSlice* e, na situação 5, não existiu diferença estatística

---

<sup>1</sup> Aluno de Pós-Graduação do PPGOdonto-UPF.

significativa entre os tomógrafos. A formação de artefatos metálicos foi comum aos tomógrafos estudados. Embora nenhum tomógrafo tenha reproduzido com fidelidade todas as situações testadas in vitro, houve preferência pelos avaliadores na avaliação qualitativa pelas imagens dos tomógrafos computadorizados *CONE-BEAM*.

Palavras-chave: Implantes dentários. Tomografia computadorizada. Tomografia Computadorizada de Feixe Cônico.

## ABSTRACT<sup>1</sup>

The goal of this research was to verify the reproduction of details in the peri-implant region in MultiSlice and CONE BEAM CT scans on in vitro studies, simulating five postoperative situations. Two assessments were applied: comparative quantitative analysis, of vertical measurement from the protein platform of dental implants to the first bone-implant contact and the thickness of this bone tissue from the first contact, between the sample and tomographic images of two CONE BEAM CT scanners and a MultiSlice CT scanner, with ANOVA statistical analysis ( $\alpha=0.05$ ); and qualitative analysis of reproduction accuracy of details from the tomographies performed by six experienced evaluators, with Kruskal-Wallis statistical analysis ( $\alpha=0.05$ ). For the quantitative assessment, there was no significant statistical difference only for Implant 1 (Control Group and CONE BEAM Kodak – A and B); Implant 2 (Control Group and CONE BEAM i-CAT for region A); Implant 4 (Control Group, CONE BEAM i-CAT and MultiSlice Siemens 128 channels for region B); Implant 5 (Control Group and MultiSlice Siemens 128 channels for region A). For the qualitative assessment, there was preference in three out of five situations studied for CONE BEAM CT scanners; in one there was a preference for MultiSlice, and in situation 5 there was no significant statistical difference among scanners. The formation of metallic artifacts was common to the scanners studied. Although no CT scanners have reproduced accurately all situations tested, there was a preference from the evaluators in the qualitative assessment for the images of the CONE-BEAM CT scanners.

**Keywords:** Dental implants. CT scan. CONE-BEAM CT scan.

---

<sup>1</sup> Assessment of the peri-implant region by Multislice and CONE-BEAM CT scans – in vitro study



## 1. INTRODUÇÃO

A rápida evolução no uso de implantes dentários de titânio, a partir das pesquisas de Branemark, na década de 1960, pode ser associada também à evolução de outras áreas, como nos métodos de diagnóstico por imagem. A radiologia auxilia o planejamento com o uso de radiografias periapicais e panorâmicas, mas principalmente, com o uso das tomografias computadorizadas (BOYERS, 1985; McCLARENCE, 2003; MAZZONETTO *et al.*, 2010).

O exame de Tomografia Computadorizada (TC) permite avaliação tridimensional e fornece detalhes suficientes para estimar as dimensões verticais e horizontais do osso alveolar, que facilitam o planejamento de cirurgias de enxertia óssea e de implantes dentários. Os aparelhos de tomografia computadorizada podem ser classificados em duas categorias quanto à forma de emissão do feixe de raios X: *fan-beam* nos tomógrafos *MultiSlice*, comumente utilizados na Medicina; e *CONE-BEAM*, nos tomógrafos de feixe cônico (TCFC), desenvolvidos para Odontologia (SCARFE *et al.*, 2006).

As reconstruções em TC e TCFC são muito semelhantes e baseadas em intensidades de retroprojeção (*backprojecting*), obtidas a partir de projeções localizadas em um círculo completo em torno do objeto composto por *voxel*. A tarefa é calcular a melhor estimativa possível de atenuação local, ou seja, o valor do coeficiente de absorção

ou tom de cinza dentro de cada *voxel* das projeções. A diferença entre a TC *fan beam* e TCFC é que a primeira processa imagem linearmente, e a TCFC depende do processamento volumétrico (SCHULZE *et al.*, 2010).

Artefatos gerados por estruturas metálicas, como os implantes dentários de titânio, são um desafio para o processamento automático dos *softwares* dos tomógrafos. Implantes metálicos oferecem muita atenuação do feixe de raios X, quando comparados ao tecido ósseo ou tecidos moles. Essa atenuação pode gerar sombras ou enrijecimento do feixe (*beam hardening*), que muitas vezes são obstáculos para detalhamento de estruturas próximas a esses metais, que podem se tornar um desafio na avaliação pós-operatória de implantes dentários com tomografias computadorizadas (KATAOKA *et al.*, 2010; RAVAZI *et al.* 2010; SCHULZE *et al.*, 2010).

Busca-se verificar a reprodução de detalhes na região periimplantar em exames de tomografia computadorizada *MultiSlice* e *CONE-BEAM* em um estudo *in vitro*, pois não há consenso na literatura do uso dos recursos tridimensionais das tomografias computadorizadas na avaliação longitudinal de implantes dentários.



## **2. REVISÃO DE LITERATURA**

### **2.1 Implantes dentários: histórico**

No início dos anos 60, Branemark investigava a micro circulação sanguínea em tíbias de coelho com ajuda de uma câmara de observação em titânio, quando percebeu integração satisfatória entre o tecido ósseo e o metal. A partir dessa observação, desenvolveu cilindros de titânio para serem implantados na tíbia de coelhos. Após muitos estudos, foi modificada para receber próteses fixas de longa duração em maxila e mandíbula para aplicação humana (McCLARENCE, 2003).

O titânio foi utilizado por Branemark, porque fora indicado por um cirurgião ortopédico russo, que estudava diferentes metais empregados para prótese de articulação do quadril. Branemark conseguiu uma amostra e, daí em diante, passou a utilizar o titânio puro na confecção da câmara de observação (McCLARENCE, 2003).

Osseointegração foi um termo criado por Branemark que a definiu como um contato direto entre o implante e o tecido ósseo. Outro conceito clínico foi sugerido por Zarb (1990), o qual o descreve como

*"um processo pelo qual a fixação rígida clinicamente assintomática de materiais aloplásticos é atingido e mantido no osso durante a carga funcional" (ALBREKTSSON & WENNERBERG, 2005).*

Após alcançar a funcionalidade dos implantes dentários, o desenvolvimento da especialidade voltou-se a melhores resultados estéticos, técnicas simplificadas e melhora nas possibilidades diagnósticas. Atualmente, implantes dentários são instalados em tecido ósseo de qualidade inferior, além de serem comumente instalados associados a enxertos ósseos e materiais aloplásticos, visando à regeneração óssea guiada.

## **2.2 Implantes dentários: longevidade**

Um dos fatores principais a serem respeitados para a longevidade dos implantes é o diâmetro, que não deve exceder a dimensão do osso disponível. Recomenda-se que o implante tenha espessura óssea mínima circundante de 1,0 (um) milímetro (WILSON, 1989).

Alguns autores mostram a preocupação com a estabilidade do osso alveolar, após a colocação de implantes dentários imediatos. Araújo *et al.* (2006) realizaram um estudo experimental em cães para avaliar a remodelação do osso alveolar, após extração dentária e colocação de implante imediato. A análise dos resultados mostrou que o espaço existente entre o implante e as paredes do alvéolo é preenchido por osso neoformado, e o processo de remodelação óssea referente à cicatrização do alvéolo continua mesmo com a instalação do implante, reduzindo o volume das paredes alveolares. As maiores reabsorções foram na

vestibular, principalmente em altura, no entanto, houve remodelação lingual. Explicam também que quanto menor a espessura do osso alveolar remanescente, maior o grau de reabsorção.

A perda precoce da crista óssea tem sido observada ao redor da porção perimucosa dos implantes dentários, por muitos anos. Essa perda com forma de “V” ou “U” tem sido denominada de saucerização. Ela varia de 0,4 mm a 1,6 mm, no primeiro ano, e 0,1 mm nos anos subsequentes. Entre as hipóteses atuais da perda óssea precoce da crista óssea citam-se a posição do micro *gap* entre o implante e o transmucoso, micromovimento do pilar, estabelecimento da distância biológica e fatores de estresse. Essa perda óssea, se não controlada, pode causar problemas futuros ao implante (CASTRO *et al.*, 2010).

Assim como os dentes naturais os implantes dentários encontram-se em condição transmucosa, e a reabilitação sobre os mesmos propicia acúmulo de biofilme dental. Por esse motivo, estão sujeitos às consequências trazidas pelo excesso de acúmulo de biofilme, que pode se traduzir em mucosite periimplantar e periimplantite (SANTAMARIA *et al.*, 2010; LANG & BERGLUNDH, 2011).

### **2.3 Tomografia Computadorizada (TC)**

A tomografia computadorizada pode ser definida como um exame radiológico exibindo imagens tomográficas delgadas de tecidos e conteúdo corporal, representando reconstruções matemáticas assistidas por computador (BONTRAGER, 2001).

O primeiro modelo de *scanner* de TC foi descrito por Godfrey Hounsfield, na década de 1970, sendo que após essa década, houve

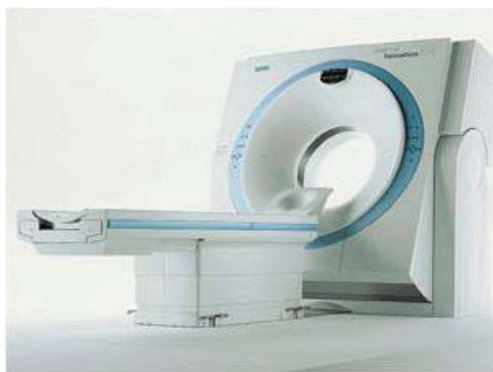grande desenvolvimento. Esses estágios de evolução foram chamados de gerações. Cada geração de *scanner* diminuiu o tempo de varredura, diferentes movimentos do tubo de raios X e os arranjos dos detectores, além do acréscimo de detectores (HAAGA *et al.*, 1996; BONTRAGER, 2001).

Na TC, o sistema de detectores é utilizado para medir a atenuação de um feixe colimado de raios X em uma série de projeções através do paciente. Em seguida, técnicas de reconstruções matemáticas são empregadas para calcular um valor dentro de uma escala de tons de cinza para cada ponto (*pixel*) do corte, para produzir uma imagem eletrônica (STIMAC & KELSEY, 1992).

Desde a criação do primeiro modelo de aparelho de TC, os avanços tecnológicos na Imagenologia e na Informática permitiram o desenvolvimento de diversas gerações de tomógrafos. Independentemente da geração e do fabricante, tais equipamentos apresentam, basicamente, os seguintes componentes (Figura 1):

- Gerador: fornece alta voltagem ao tubo de raios X.
- Unidade de varredura: composta pelo *gantry* e pela mesa. O *gantry* contém o tubo de raios X, os detectores eletrônicos e o sistema de colimação que determina a espessura dos cortes tomográficos. Já a mesa posiciona e estabiliza o paciente durante o escaneamento.
- Sistema de computação: consiste em uma unidade central de processamento (CPU) que contém processadores e dispositivos de armazenamento da imagem.

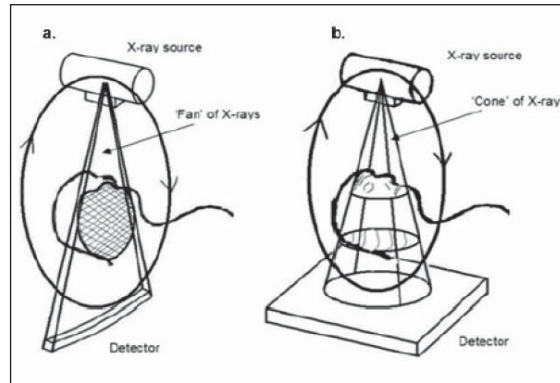
- Console de comando: integra dispositivos que selecionam os parâmetros de aquisição da imagem e sua representação no monitor de vídeo.
- Sistema de resfriamento: mantém o ambiente numa temperatura estável, permitindo o bom funcionamento dos sistemas informatizados (VIEGAS, 2008).



**Figura 1.** Exemplo de Tomógrafo Computadorizado.

Fonte: <http://revistavivasaude.uol.com.br/Edicoes/24/artigo16194-2.asp>

Os aparelhos de tomografia computadorizada podem ser classificados em duas categorias quanto à forma de emissão do feixe de raios X emitido: *fan-beam* ou de feixe em leque; e *CONE-BEAM* ou de feixe cônico (SCARFE *et al.*, 2006).



**Figura 2.** *Projeção esquemática do feixe de raios-X das TC fan-beam (a) e CONE-BEAM (b).*

Fonte: SCARFE *et al.*, 2006.

### 2.3.1 Tomografia Computadorizada (*fan-beam*)

#### 2.3.1.1 *Scanners* de primeira e segunda gerações

Os *scanners* de primeira geração produziam um feixe de raios X de espessura fina, apresentavam um ou dois detectores. Exigiam até quatro minutos e meio para reunir informação suficiente para o corte, com uma rotação de 180 graus do tubo e detector. Já os *scanners* de segunda geração apresentavam um feixe em forma de leque, com 30 detectores ou mais. O tempo de varredura passou para 15 segundos por corte, e um exame de 40 cortes ficava em torno de 10 minutos (BONTRAGER, 2001).

### **2.3.1.2 Scanner de terceira geração**

Os *scanners* de terceira geração possuíam até 960 detectores em oposição ao tubo de raios X, que rodam em conjunto ao redor do paciente em um ciclo de 360 graus completo para criar um corte de dados de tecidos. A mesa onde o paciente está posicionado é movimentada pela abertura do *gantry*, permitindo a varredura de todo o corpo, o que não era possível nos modelos anteriores. O tempo de varredura foi novamente reduzido significativamente (BONTRAGER, 2001).

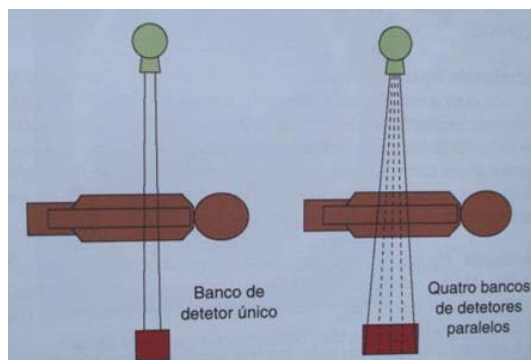
### **2.3.1.3 Scanner de quarta geração**

Estes *scanners* de quarta geração foram desenvolvidos na década de 1980 e possuem um anel fixo de até 4800 detectores, que circundam completamente o paciente em um círculo completo dentro do *gantry*. Um tubo de raios X único roda através de um arco de 360 graus durante a coleta de dados. Através do movimento rotatório contínuo, pequenas rajadas de radiação são fornecidas por um tubo de raios X pulsado com o anodo rotatório que fornece tempos de varredura menores. O tempo para o exame de cortes múltiplos leva em torno de 1 minuto (HAAGA *et al.*, 1996; BONTRAGER, 2001).

### **2.3.1.4 Scanners de TC por volume (Helicoidal/Espiral)**

Nesse tipo de *scanners*, desenvolvidos na década de 1990, o paciente é movido de forma contínua e lenta através da abertura durante o movimento circular de 360° (graus) do tubo de raios X e dos detectores, criando uma obtenção de dados helicoidal ou em mola espiral. Os tomógrafos helicoidais são classificados como aparelhos de última geração (GARIB *et al.*, 2007).


Os *scanners* de TC por volume utilizam arranjos de detectores do tipo de terceira ou quarta geração, variando de acordo com o fabricante. O desenvolvimento de tecnologia de engenharia de anéis de deslizamento permite rotações contínuas do tubo, que combinadas com o movimento do paciente, criam dados de varredura helicoidal. O tempo total de varredura é a metade ou menos do que os outros scanners de terceira e quarta geração, permitindo que um corte tomográfico seja obtido em poucas dezenas de milissegundos (SEERAM, 2001).



**Figura 3.** Comparação dos conceitos de scanner de corte único (esquerda) e multicorte (direita).

Fonte: ROMANS, 1995.





**Figura 4.** Varredura por volume (espiral); rotação contínua do tubo e dos detectores em 360°, enquanto o paciente se move para dentro e/ou para fora.

Fonte: ROMANS, 1995.

#### **2.3.1.5 Scanners de TC MultiSlice (Multicorte)**

No final da década de 1990, alguns fabricantes anunciaram a possibilidade de obtenção de imagem em cortes simultaneamente. Inicialmente, eram capazes de obter até quatro cortes. São scanners de terceira ou quarta gerações com capacidade helicoidal, com bancos paralelos de detectores, capazes de obter múltiplas imagens com apenas uma rotação do tubo de raios X (HAAGA *et al.*, 1996; BONTRAGER, 2001).

Há uma grande velocidade de obtenção de imagens, com a possibilidade de obter-se uma grande quantidade de dados finos. Esses cortes, com os primeiros aparelhos, ficavam entre 2 e 3 milímetros.

Hoje, os novos TC Multicortes conseguem cortes com espessura de 0,1 milímetros (HAAGA *et al.*, 1996; BONTRAGER, 2001).

A tomografia helicoidal é a mais utilizada na área médica. Atualmente, aparelhos com multi-detectores ou *MultiSlice* permitem a aquisição de até 128 cortes simultâneos, reduzindo a dose de radiação e o tempo de escaneamento (SCARFE *et al.*, 2006; GOLDMAN, 2007; SUOMALAINEN *et al.*, 2008).

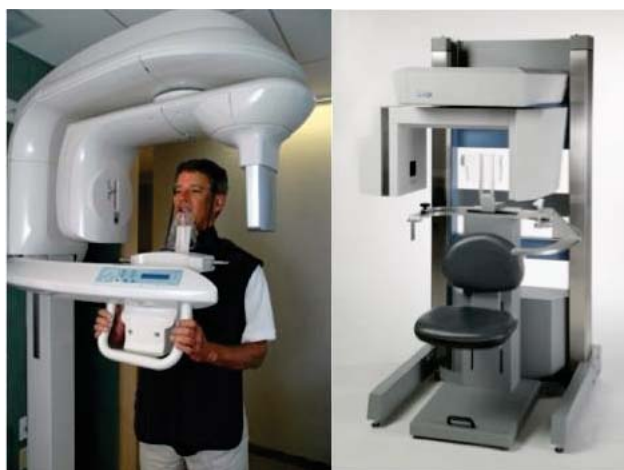### **2.3.2 Tomografia Computadorizada CONE-BEAM (TCFC)**

No final da década de 90, a Tomografia Computadorizada *CONE-BEAM* teve seu uso descrito para a Odontologia. Desde a descrição para região maxilofacial, seu uso tem sido incorporado a clínicas de radiologia odontológicas e consultórios odontológicos, gradualmente (HOWERTON JR. & MORA, 2008).

A tecnologia da TCFC permite visualizações em 3D da região maxilofacial em qualquer plano. Essa modalidade de imagem elimina inconvenientes da imagem em 2D, produz menores doses de radiação, são relativamente compactos e de menor custo quando comparada à tomografia computadorizada convencional, além de permitir um bom planejamento de cirurgias na região estudada (HOWERTON JR., MORA, 2008; GHAEMINIA *et al.*, 2009).

Há uma grande variedade de aparelhos de TCFC no mercado, como exemplos: 3D Accutomo FPD XYZ Slice View Tomograph (J. Morita USA, Irvine, Calif.), 3D X-ray CT Scanner Alphard Series (Asahi, Kyoto, Japan), Quolis Alphard Alphard-3030-CONE-BEAM (Belmont Equipment, Somerset, N.J.), CB MercuRay (Hitachi Medical

Systems America, Twinsburg, Ohio), Galileos 3D (Sirona Dental Systems, Charlotte, N.C.), i-CAT (Imaging Sciences International, Hatfield, USA), Iluma Ultra CONE-BEAM CT Scanner (Carestream, Rochester, N.Y.), NewTom 3G and VG (AFP Imaging, Elmsford, N.Y.), Picasso (E-woo Technology, Houston), PreXion 3D (TeraRecon, San Mateo, Calif.), ProMax 3D (Planmeca USA, Roselle, Ill.) e Scanora 3D (Soredex, Tuusula, Finland) (DEEPAK *et al.*, 2010).



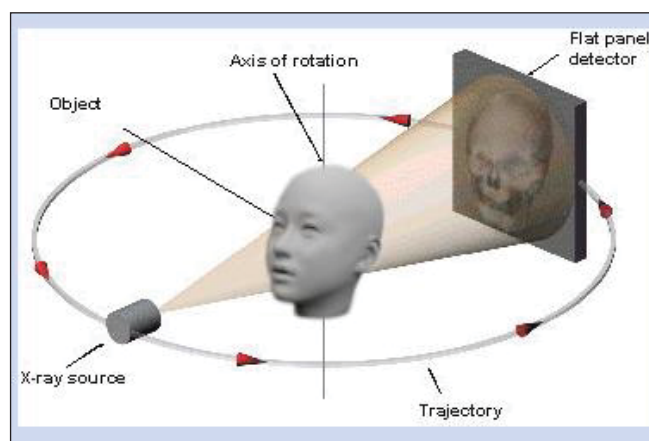
**Figura 5.** Exemplos de tomógrafo CONE-BEAM.

Fonte: <http://www.kavo.com.br/home.php?goto=produtos>

Essa diversidade de aparelhos faz com que exista uma variada forma de escaneamento do paciente, diferentes FOV, tamanho do *voxel*, além de diferentes *softwares* para visualização das imagens. Como exemplo, durante a aquisição da imagem o paciente pode estar sentado, deitado, em pé e em posição de supino. A duração do exame é de acordo

com a região a ser examinada e varia entre 8,9 e 40 segundos (HOWERTON JR. & MORA, 2008; RAVAZI *et al.*, 2010).

Apesar dessas diferenças, todos TCFC compartilham a tecnologia da forma que o tubo que emite raios X de forma pulsátil em forma de um feixe cônico de radiação e um sensor, unidos por um braço, semelhante a um aparelho panorâmico. Uma cadeira ou mesa motorizada, juntamente com os sistemas de suporte do mento e cabeça, completam o aparelho que é ligado a um computador sem a necessidade de estação de trabalho específica, apenas o *software* desenvolvido para o aparelho (GHAEMINIA *et al.*, 2009; RAVAZI *et al.*, 2010).



**Figura 6.** Exemplo de emissão de CONE-BEAM.

Fonte: [www.doctorspiller.com/Dental%20radiology/cone\\_beam](http://www.doctorspiller.com/Dental%20radiology/cone_beam)

Os sensores ou receptores adquirem a imagem em 2D, e o *software* do aparelho reconstrói as aquisições axiais em 3D. A TCFC fornece imagens que consistem em pequenos cubos isotrópicos de 0,1-

0,4 mm, no qual se espera uma boa reprodução espacial. As imagens obtidas são no formato DICOM (DIGITAL IMAGING AND COMMUNICATION IN MEDICINE) (HOWERTON JR. & MORA, 2008).

A TCFC oferece melhor qualidade de imagem dos dentes e estruturas adjacentes, quando comparada à tomografia computadorizada *fan-beam*. É utilizada para avaliação dos tecidos mineralizados, necessidades de enxertia óssea, planejamento em implantodontia, localização de dentes inclusos, endodontia, ortodontia e traumatologia facial.

A radiação da fonte é transmitida através dos tecidos do corpo e o receptor recebe a informação não-uniforme da radiação espalhada em várias direções. Isso é chamado de ruído. Além disso, a radiação é atenuada quando atinge objetos densos, como as ligas de metais não preciosos em restaurações, coroas e materiais de titânio. Às vezes, a radiação é completamente atenuada e não alcança o receptor. Quando essa "radiação não informada" é reconstruída, artefatos são formados e podem obstruir a anatomia circundante (HOWERTON JR. & MORA, 2008).

Os fabricantes tentam remover ruídos e artefatos durante a reconstrução dos dados, utilizando os seus próprios algoritmos específicos e filtros. Outra forma de degradação da imagem é o artefato de movimento, que ocorre quando o paciente se mexe durante o processo de digitalização (HOWERTON JR. & MORA, 2008).

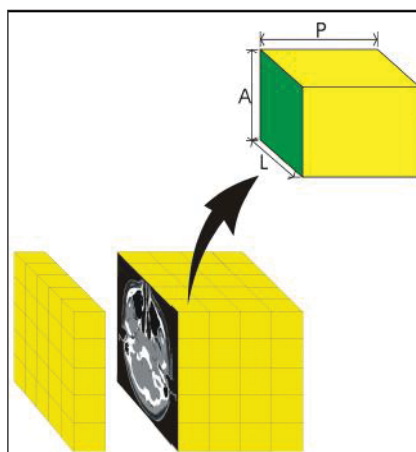
#### **2.4 Características das Imagens Tomográficas**

Basicamente, os princípios das tomografias computadorizadas correspondem à reconstrução de um objeto a partir de muitas incidências da sua estrutura interna tridimensional (ROMANS, 1995).

#### **2.4.1 Pixel e Voxel**

*Pixel (picture element)* é a menor unidade gráfica de uma imagem digital. Esse elemento tem a forma de um pequeno quadrado. A imagem digital bidimensional é composta por um conjunto de *pixels*. Cada pixel corresponde a uma face de uma unidade de volume, denominada *voxel* (MEURER, 2002; GOLDMAN, 2008).

As imagens obtidas de um corte tomográfico do corpo humano apresentado em duas dimensões (eixo X e Y) são compostas por *pixels*. A espessura desse corte (plano) recebe a denominação de eixo Z. Se forem unidos os três eixos (X, Y e Z), o resultado será um cubo. Esse cubo recebe o nome de voxel (Figura 7) (MEURER, 2002).



**Figura 7.** Matriz de imagem da TC; exemplo de voxel (amarelo) e pixel (verde).

Fonte: MEURER, 2002.

#### **2.4.2 Atenuação de cada voxel (absorção diferencial)**

Atenuação do feixe dos raios X é o fenômeno de absorção pelos *voxels* do objeto que está localizado entre a fonte emissora de raios X e o detector. Esses dados de absorção diferenciada são coletados e processados pela unidade de processamento do computador (ROMANS, 1995; MEURER, 2002).

Há maior absorção do feixe de raios X quanto maior for o número atômico ou massa do objeto que está sendo examinado. Como exemplo, metais oferecem uma atenuação maior do que estruturas como tecido ósseo, água ou sangue (KATAOKA *et al.*, 2010).

Dessa forma, temos valores que variam de  $-1000$ , onde o objeto não absorveu praticamente nenhum dos fótons de raios X e se comporta como o ar; ou um valor muito alto, algo como  $+1000$  ou mais, caso poucos fótons cheguem ao detector - o objeto absorveu quase todos os fótons de raios X (GOLDMAN, 2008).

Apesar de haver mais de 4000 diferentes valores numéricos (Unidades Hounsfield - HU), o monitor é capaz de mostrar apenas 256 tons de cinza. Portanto, o *software* atribui valores apenas a um tom de cinza. O olho humano não é capaz de distinguir mais do que 40 tons de cinza, que é bem inferior aos 265 tons que podem ser apresentados pelo monitor (ROMANS, 1995; MEURER, 2002).

A reconstrução da imagem é feita pela atribuição de tons de cinza, preto ou branco pelos dados numéricos gerados, durante a realização do exame tomográfico, pois a atenuação de cada *voxel*, ou seja, cada corte de tecido tridimensional projetado na tela do monitor como uma imagem bidimensional, composta por *pixels*, que é denominada matriz de exibição. Cada *voxel* é representado por um pixel.

## **2.5 Fatores que afetam a qualidade da imagem**

### **2.5.1 Tamanho da matriz**

Quanto maior o número de *pixels*, menor será o seu tamanho individual, aumentando assim a resolução espacial da imagem. No



exemplo a seguir, o mesmo campo de visão (FOV) possui diferentes matrizes: uma matriz mais grosseira onde o *pixel* é maior, e uma matriz mais ampla em que o *pixel* é menor (Figura 8) (MEURER, 2002).



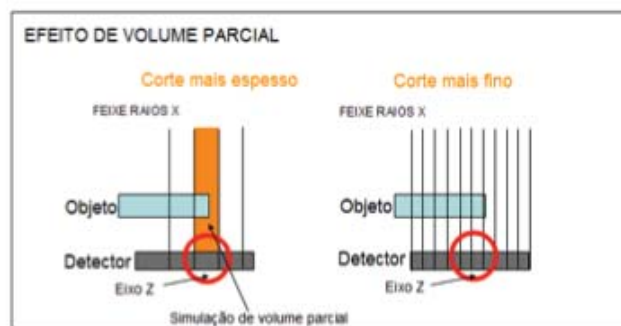
**Figura 8.** (A) Matriz grosseira= pixel grande e (B) matriz mais ampla= pixel pequeno.

Fonte: <http://decorandotudo.com.br/2009/05/o-cirque-du-soleil-quadam-e-as-arvores-e-nos-os-palhacos>

### **2.5.2 Espessura do corte de aquisição da imagem – Efeito de volume parcial**

Para criar a imagem, o sistema necessita transformar a espessura do corte (*voxel*) em uma imagem plana de duas dimensões (*pixel*). O *software* atribui valores à média dos valores de atenuação dos tecidos escaneados em uma determinada espessura, ou seja, determina um valor ao *pixel*. Quanto maior a espessura do corte, há maior possibilidade de o exame estar diante de tecidos heterogêneos, possibilitando uma média de atenuação dos raios X não correspondente à

realidade. Esse efeito é chamado de volume parcial e é válido para os TC *fan-beam*. Em resumo, cortes mais espessos favorecem uma imagem “menos real” que cortes menores de aquisição de imagem (Figura 9) (ROMANS, 1995).



**Figura 9.** Exemplo de volume parcial em uma aquisição de corte mais espesso à esquerda e cortes mais finos à direita.

Fonte: KATAOKA *et al.*, 2010.

### 2.5.3 Campo de visão (*Field of View-FOV*)

O FOV determina a área dentro do *gantry*, em que todos os dados serão adquiridos e em conjunto com o tamanho da matriz, determina o tamanho do *pixel*. O tamanho do *pixel* pode ser determinado pela divisão do valor do FOV pelo tamanho da matriz (MEURER, 2002).

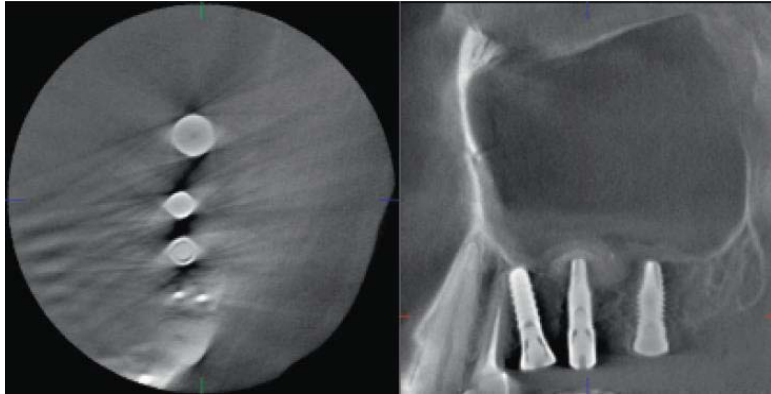
Ao selecionar no aparelho o tamanho do FOV, é possível aplicar a matriz disponível no tomógrafo a áreas maiores ou menores,

variando o tamanho do *pixel* e, conseqüentemente, a resolução espacial da imagem (ROMANS, 1995).

É importante informar que a alteração no FOV não significa distorção na imagem, pois o operador pode definir a resolução de escaneamento ao tamanho do *pixel*. A magnificação da imagem no pós-processamento (*zoom*) causa distorções, pois apenas aumenta o tamanho da imagem. O correto é definir o FOV ideal para cada região, assim o tamanho do *pixel* não é afetado (ROMANS, 1995).

#### **2.5.4 Artefatos de imagem**

São estruturas vistas na imagem da tomografia que não estão presentes no objeto escaneado. Quando os raios X atravessam os objetos, tendem a se tornar enrijecidos (*harder*) e modificar a sensibilização dos detectores. Quando a atenuação do feixe é maior pela estrutura do objeto, como nos metais, acontece um fenômeno chamado de “*beam hardening*” ou enrijecimento do feixe (Figura 10). Esse processo gera um erro na detecção dos raios X e, conseqüentemente, na reconstrução em 3D. Esses artefatos são chamados de ruídos (ROMANS, 1995; DRAENERT *et al.*, 2007; KATAOKA *et al.*, 2010).

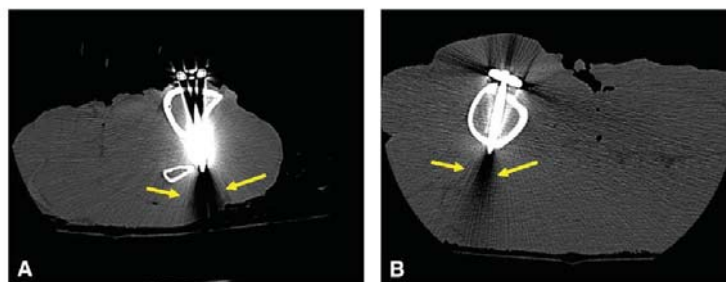


**Figura 10.** Artefatos típicos causados pela presença do implante dentário de titânio. Notar a imagem hipodensa (escura) circundante aos implantes além do beam hardening.

Fonte: SCHULZE *et al.*, 2010.

### 2.5.5 Artefatos de imagem – fatores associados ao metal

A formação de artefatos é maior para a prata do que para o titânio, pois o coeficiente de atenuação da prata é maior (Figura 11). O número de interfaces entre o feixe de raios X e o metal pode interferir na formação dos artefatos. Quando comparadas imagens de um objeto com formato de agulha e outro com roscas, houve maior formação de artefatos na imagem do objeto com roscas (KATAOKA *et al.*; 2010).



**Figura 11.** Artefato é maior na presença da prata (A) do que no titânio (B).

Fonte: KATAOKA *et al.*, 2010.

## 2.5.6 Artefatos de imagem – fatores técnicos

### 2.5.6.1 Quilovoltagem – kVp

O contraste em uma imagem depende da diferença de coeficientes de atenuação de massa entre substâncias diferentes. Aumentar o potencial de tubo emissor de raios X (kVp) vai aumentar a penetração do feixe de raios X através do metal e, teoricamente, pode reduzir o artefato metálico. Entretanto, o uso de um valor superior de kVp baixa o contraste na imagem, pois o diferencial de coeficientes de atenuação de massa faz com que os objetos se tornem visíveis, porém menores. Reduzir o contraste da imagem usando o maior kVp tem o efeito de atenuação das diferenças, normalmente em grandes diferenças de massa entre metal e tecido, reduzindo artefato. O kVp mais alto

utilizado é 120, isso terá o efeito de aumentar a dose de radiação para o paciente (KATAOKA *et al.*, 2010; SCHULZE *et al.*, 2010).

#### **2.5.6.2 Miliamperagem – mAs**

Aumentar mAs resulta em mais fótons detectados. Quando mais fótons são detectados, teoricamente, há menor formação de ruído na imagem e, portanto, artefatos metálicos são reduzidos. Como com kVp, deve notar-se que os resultados do uso de mAs maior na maior dose de radiação para o paciente (KATAOKA *et al.*, 2010).

### **2.6 Algoritmo de reconstrução**

Algoritmo é um método para resolver um problema. Nas TCs esse problema é criar uma imagem que represente mais acuradamente o objeto escaneado. O operador pode escolher o tipo de algoritmo a ser utilizado e, assim determina os filtros no processo de reconstrução. Cada algoritmo tem um tipo de fórmula específica. O algoritmo utilizado para parte óssea realça as bordas das estruturas anatômicas tornando-as mais nítidas, no entanto, podem agravar o aparecimento de artefatos metálicos. Algoritmos para tecido mole podem diminuir os artefatos metálicos. Por esse motivo, para determinadas situações, o operador deve utilizar dois tipos de algoritmo (KATAOKA *et al.*, 2010).

## 2.7 Posicionamento

Artefato de metal irá variar conforme a orientação do objeto dentro do *scanner*. Mudança na posição do objeto dentro do scanner pode variar o número de interfaces entre os feixes de raios X e do metal, alterando assim o artefato resultante. A orientação do artefato de metal, que diz respeito a uma área de interesse no corpo, pode mudar se a parte do corpo é girado dentro do tomógrafo. Se possível, a parte do corpo deve ser posicionado de modo que o feixe de raios X atravessasse o comprimento mínimo de corte transversal do metal, ou seja, o longo eixo do metal deve ser colocado perpendicular ao plano do *gantry* (KATAOKA *et al.*, 2010).

## 2.8 Métodos de reconstrução de imagem

O objetivo do processo de reconstrução é a obtenção de um palpite realista da estrutura interna de um objeto sob investigação. O princípio básico do processo de reconstrução 3D é de reconstruir o objeto por grande número de projeções obtidas. Para cada projeção, cada célula do detector mede a atenuação através do objeto para a posição particular geométrica do ponto focal, detector de objetos e que foi menos atenuada durante a aquisição dessa projeção (SCHULZE *et al.*, 2010).

Muito semelhante à TC, reconstruções em TCFC são baseadas em intensidades de retroprojeção (*backprojecting*), obtidos a partir de projeções localizadas em um círculo completo em torno do objeto composto por *voxels*. Esses *voxels* são a imagem 3D do objeto. A tarefa

é calcular a melhor estimativa possível de atenuação local, ou seja, o valor do coeficiente de absorção ou cinza dentro de cada *voxel* das projeções (SCHULZE *et al.*, 2010).

A diferença entre a TC *fan-beam* e TCFC é que a TC clássica processa imagem linearmente, enquanto a TCFC depende do processamento volumétrico. O processo de retroprojeção em si é muito semelhante em ambas as técnicas (SCHULZE *et al.*, 2010; SCHULZE *et al.*, 2011).

A grande maioria dos TCFC que estão atualmente disponíveis no mercado, utilizam uma retroprojeção filtrada (o feixe cônico), conhecido como o algoritmo *Feldkamp* (FELDKAMP *et al.*, 1984). Esse algoritmo é apenas aproximado e com base na inversão de Radon, em combinação com uma ponderação dos dados de projeção de acordo com o raio de uma distância gravado longe do plano médio. Isso é devido ao fato de que a inversão de Radon (RADON, 1917) transformada, aplicada na TC matematicamente só é válida no plano médio, que corresponde ao plano de reconstrução da linha linearmente como o utilizado no TC clássico (SCHULZE *et al.*, 2010).

A gravação de uma célula de detecção de um dispositivo radiográfico representa a atenuação que o raio sofre ao longo de seu caminho a partir do ponto focal, através do objeto atenuante em estudo até os impactos sobre os detectores. Portanto, o valor medido no detector corresponde à soma de todos os objetos ao longo da trajetória dos raios através do objeto. O objeto real é constituído de uma multidão de átomos formando moléculas complexas e, conseqüentemente, a atenuação difere, continuamente, ao longo do caminho (SCHULZE *et al.*, 2010).



A reconstrução 3D, no entanto, devido a razões técnicas simples, necessariamente representa o objeto como sendo composto de pequenas partes discretas de forma regular, ou seja, geralmente *voxels* (cubos). Conseqüentemente, o valor medido no detector pode ser visto como a soma da atenuação de todos os *voxels* percorridos pelos raios X ao longo do seu trajeto (SCHULZE *et al.*, 2010).

A utilização de técnicas de reconstrução da imagem pode afetar a gravidade do artefato de metal. Enquanto a TC *MultiSlice* pode ajudar a minimizar o artefato (especificamente, ao permitir a aquisição de seções muito finas), a sua grande área de cobertura pode introduzir um novo tipo de artefato. Como a cobertura do eixo-z é maior com o número crescente de cortes, artefatos de feixe cônico podem ser introduzidos (KATAOKA *et al.*, 2010).

Os efeitos de feixe cônico diminuem o registro da anatomia nas margens de alta densidade e de baixa densidade dos objetos, sendo que podem obscurecer importantes detalhes. O efeito é pior proporcional ao ângulo crescente de cone. Esse efeito de feixe cônico pode piorar artefatos de metal existentes (KATAOKA *et al.*, 2010).

### 3. PROPOSIÇÃO

Para testar a hipótese de que os tomógrafos computadorizados oferecem uma boa reprodução de detalhes em regiões circundantes aos implantes dentários foi elaborado um modelo experimental *in vitro* em mandíbula suína, com instalação de cinco implantes dentários de titânio, simulando situações pós-operatórias e submetendo o espécime a um Tomógrafo Computadorizado *MultiSlice* e dois Tomógrafos Computadorizados *CONE-BEAM*. Esse estudo objetiva testar se tomógrafos computadorizados *MultiSlice* e *CONE-BEAM* apresentam reconstruções volumétricas favoráveis à presença de implantes metálicos de titânio, avaliando a formação de artefatos metálicos no modelo experimental entre os três tomógrafos estudados e a fidelidade de reprodução dos detalhes entre os três tomógrafos estudados.

## 4. MATERIAIS E MÉTODOS

O modelo experimental elaborado buscou oferecer semelhanças ao tecido ósseo humano em condições clínicas e tomográficas. O animal utilizado na pesquisa (suíno) não foi abatido para a execução da mesma, mas para fins de consumo. O projeto de pesquisa com uso de animais foi enviado à avaliação e liberado pelo CEUA-UPF (Comissão de ética no uso de animais da Universidade de Passo Fundo), conforme apêndice A.

Estão amplamente estabelecidas na literatura as semelhanças entre a anatomia, fisiologia e fisiopatologia dos suínos e as do homem. Segundo Bustard & McClellan (1965), o suíno apresenta semelhanças com o homem no que diz respeito a aspectos ligados à odontologia, morfologia e fisiologia renal, acuidade visual, estrutura do olho, fisiologia e morfologia da pele, fisiologia e anatomia cardiovascular, fisiologia e anatomia digestiva e imunologia.

O suíno é um modelo útil para estudos em pesquisas biomédicas, pois apresenta similaridade de estrutura e funções com o homem, incluindo tamanho, padrão de alimentação, fisiologia digestiva, hábitos dietéticos, estrutura e funções do rim, estrutura vascular do pulmão, distribuição da artéria coronária, propensão para a obesidade, taxa respiratória e comportamento social (TUMBLESON, 1986).

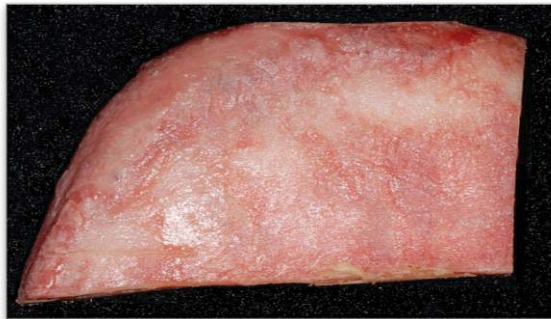A importância da utilização desse modelo animal na experimentação biomédica é claramente mostrada pelo número, qualidade e originalidade dos trabalhos realizados com esses animais em países do hemisfério norte, nos mais diferentes campos de experimentação (MARIANO, 2003).

O objetivo da pesquisa foi submeter o modelo experimental (mandíbula de suíno) à instalação de cinco implantes dentários de titânio com diâmetro 3,75 mm e comprimento de 13 mm P-i Branemark® (Exopro, São Paulo, Brasil) no seu interior, com diferentes espessuras de recobrimento ósseo, simulando algumas situações pós-operatórias. Uma série de estudos piloto foi realizada para chegar à metodologia que será descrita a seguir.

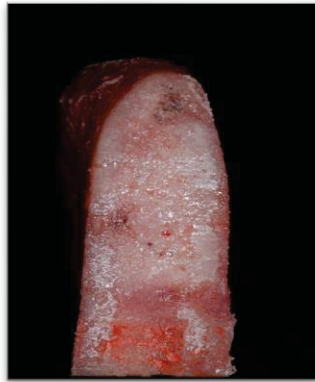#### **4.1 Preparação da mandíbula suína**

Adquiriu-se uma mandíbula de um suíno adulto com cinco implantes dentários posicionados. Essa mandíbula foi preparada através da remoção de todo o tecido mole circundante, permanecendo apenas o tecido ósseo com os dentes. Com o objetivo de evitar na região de trabalho a presença de dentes, alvéolos dentários, forame mental ou canal da mandíbula, optou-se pela utilização da região do ângulo mandibular na sua porção basilar. O bloco ósseo córtico-medular ficou com dimensões aproximadas de 80mm X30mm X15 mm, e o lado escolhido como vestibular foi marcado com caneta preta (Figuras 12 e 13).

Entre os intervalos de todas as etapas que serão descritas a seguir, o espécime foi mantido em geladeira, dentro em uma embalagem de poliestireno expandido. Nos deslocamentos do espécime para as fases do experimento, o mesmo foi mantido resfriado com gelo, visando a minimizar a perda de fluidos do espécime.



*Figura 12. Vista lateral do modelo experimental.*




*Figura 13. Espécime seccionado evidenciando estrutura córtico-medular.*

#### **4.2 Confeção do guia cirúrgico e guia tomográfico**


Logo após o término do preparo do espécime, o local escolhido para instalação dos implantes dentários foi moldado com material de moldagem a base de silicone de adição (Express XT, 3M ESPE, Seefeld, Germany), seguindo recomendações do fabricante. Na moldagem, foi vertido gesso pedra especial tipo IV (Herostone rosa, Vigodent, Rio de Janeiro, Brasil), conforme as recomendações do fabricante.

Foram realizadas marcas no modelo de gesso, com broca esférica número 08 em alta rotação, com o objetivo de que, após a inserção dos implantes, eles estivessem distanciados no mínimo por 3,0 mm entre si.

Cinco análogos do implante a ser utilizado foram cortados na sua porção superior, preservando a região da conexão protética, e ficaram com comprimento aproximado de quatro milímetros. Esses análogos preparados foram colados cuidadosamente no modelo de gesso com cola a base de cianocrilato (Loctite Super bonder, São Paulo, Brasil), com distância mínima estabelecida de 3,0 mm entre os implantes. Para auxiliar no posicionamento determinado, utilizou-se compasso de ponta seca com a medida escolhida de 3,0 mm durante a colagem dos análogos (Figuras 14 e 15).



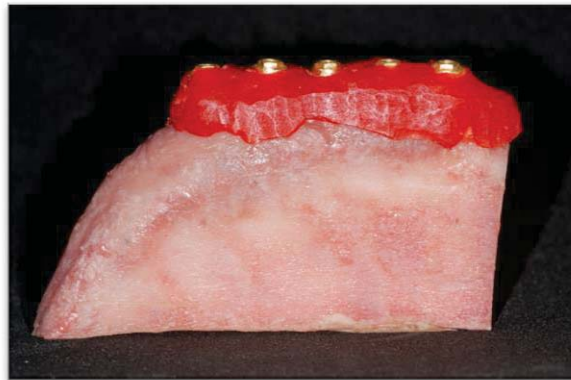
*Figura 14. Padronização com compasso de ponta seca em 3,0 mm.*



*Figura 15. Conferindo as distâncias entre os análogos dos implantes.*

Após cinco minutos, toda a região de interesse foi isolada com vaselina pastosa, incluindo os análogos. Foi confeccionado um guia cirúrgico para instalação dos implantes em resina acrílica autopolimerizável a partir do pó DuraLay (DentalMfg, Illinois, USA) e líquido Jet (Artigos Odontológicos Clássicos, São Paulo, Brasil).

O guia cirúrgico foi removido do modelo de gesso e testado no espécime, de forma a ter um assentamento passivo sobre a região a ser instrumentada (Figura 16). No lado anteriormente escolhido como o lado vestibular, foram feitas perfurações na porção cortical com broca esférica número 8 em baixa rotação em cada região central do guia dos implantes, com distância de 1,0 cm desde a parte apical dos implantes. Os locais dos implantes foram identificados de 1 a 5 com caneta preta, da esquerda para direita. Nessas perfurações foram colocadas pontos de guta percha para servirem de guia tomográfico (Figura 20).



*Figura 16. Prova do guia cirúrgico no espécime.*

#### **4.3 Preparação dos sítios e instalação dos implantes dentários**

Com o guia cirúrgico assentado sobre o espécime, foram realizadas as perfurações para posterior instalação dos implantes. Essas



foram feitas com motor (Driller BLM 600 Plus, Driller, São Paulo, Brasil) e contra-ângulo cirúrgico 20:1 (W&H Dentalmechanik, Bürmos, Áustria) em 1000 *r.p.m.*, sob irrigação constante de soro fisiológico, simulando uma instalação *in vivo*. As brocas utilizadas foram as Diamond Like Carbon P-i Branemark®, e seguiu-se a recomendação do fabricante para o trabalho em osso medular, com uma subinstrumentação proposital com finalidade de gerar maior contato ósseo aos implantes.

Após as perfurações finalizadas, avaliou-se as regiões cervicais para a realização das cinco simulações clínicas planejadas (Figura 17):

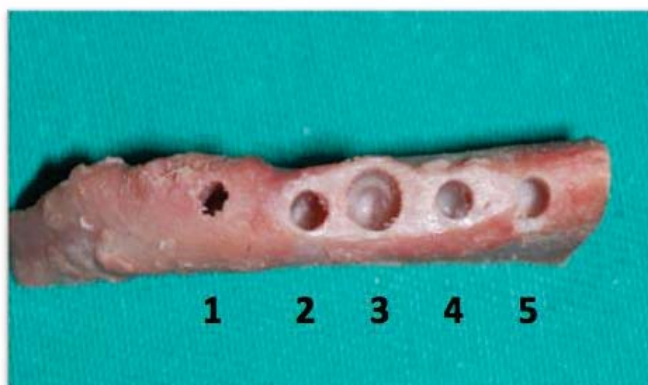Implante 1 - Perda óssea vestibular e lingual;

Implante 2 - Recobrimento ósseo total, com parede vestibular delgada;

Implante 3 - Defeito ósseo simulando periimplantite severa, com preservação de 4,0 mm na região apical de contato osso implante;

Implante 4 - Recobrimento ósseo total;

Implante 5 - Perda óssea vestibular;



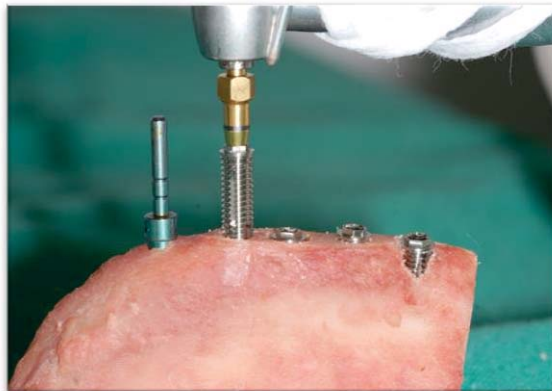
**Figura 17.** Vista superior do espécime após preparação das situações propostas.

Os defeitos foram simulados com broca número 3215 em alta rotação, e a periimplantite do implante número 3 foi criada com broca *Dense Drill P-i Branemark®* (Exopro, São Paulo, Brasil) de 5 mm de diâmetro.

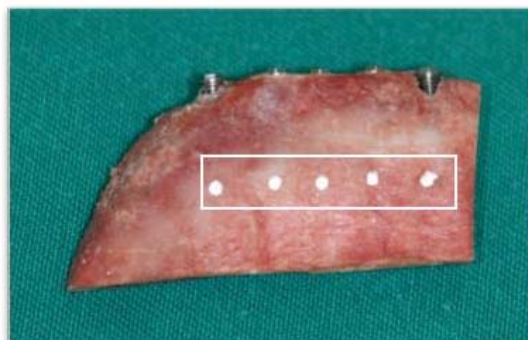
A instalação dos implantes foi realizada, inicialmente, com a chave de *grip* interno P-i Branemark® com motor em 26 *r.p.m.* e finalização inserção com torquímetro manual P-i Branemark® (Figuras 18 e 19).



*Figura 18. Implante apreendido pela chave grip interno Pi-Branemark®*



*Figura 19. Inserção inicial do implante 2 com auxílio do contra-ângulo.*



*Figura 20. Vista vestibular dos implantes instalados, observação dos pontos de guta percha.*

#### **4.4 Preparo para a tomografia computadorizada**

Foi selecionada caixa plástica com tampa, tipo *Tapware*®, compatível com o tamanho do espécime. O espécime foi colado no fundo do pote com cola à base de cianocrilato (Loctite SuperBonder, São Paulo, Brasil). Após, o pote foi preenchido com água até total recobrimento do espécime para simulação dos tecidos moles durante as aquisições tomográficas (MARQUES, 2010).

#### **4.5 Protocolo de exames tomográficos**

Como o objetivo dos exames foi simular uma avaliação pós-operatória de implantes dentários e por não existirem até este momento na literatura protocolos definidos para cada aparelho e para cada situação simulada, não foram padronizados kVp, mAs, *voxel* e FOV dos três tomógrafos estudados, sendo portanto realizadas de acordo com as

recomendações técnicas de cada aparelho para o objeto estudado (tabela 1).


**Tabela 1.** Especificações dos TC.

	<i>MS1 – MultiSlice Somatom Definition AS+ 128 canais (Siemens)</i>	<i>CBI – CONE-BEAM Kodak 9500 (Eastman Kodak)</i>	<i>CB2 – CONE-BEAM i-CAT (Imaging Sciences International)</i>
Tomógrafos			
kVp	120	63	120
mAs	90	8	18,45
<i>Voxel</i>	0,11	0,20	0,30
FOV	118 X 118 mm	184 X 206 mm	120 X 220 mm
Tempo do exame	4 segundos	10,8 segundos	20 segundos
Software	Syngo Fast View	Kodak Dental Imaging Software 3D	i-CAT Vision Xoran

#### 4.6 Avaliação das imagens

Após a execução dos exames de tomografia computadorizada, por meio dos *softwares* de cada tomógrafo, houve a padronização das imagens seccionais transversais oblíquas e da secção do espécime no

ponto mais central de cada implante, referenciados pelos guias tomográficos (Figura 21).



*Figura 21. Imagens referentes a MS1, CB1 e CB2 respectivamente.*

#### **4.7 Secção do espécime e registo fotográfico**

O espécime foi seccionado com máquina de corte (Miniton, Struers, Copenhagen, Dinamarca) com disco diamantado (Figura 22), no ponto definido pelo pesquisador a fim de coincidir com as imagens previamente escolhidas nos *softwares* dos tomógrafos. As secções foram realizadas com o espécime devidamente preso à máquina de corte, possibilitando um corte paralelo ao sentido do longo eixo do implante partindo da face determinada como vestibular. Após o seccionamento, os cortes escolhidos para as avaliações dos implantes foram fotografados com máquina fotográfica digital (Nikon D80, Nikon, Tokyo, Japan) com lente macro e flash circular Sigma para Nikon (Sigma, Tokyo, Japan).

Essas imagens foram utilizadas na avaliação qualitativa, que será descrita no texto, posteriormente.



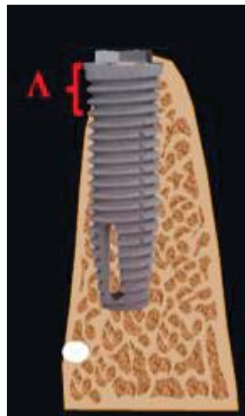
*Figura 22. Máquina de corte.*

#### **4.8 Avaliação Quantitativa**


##### **4.8.1 Medições no modelo real**

Após a secção do espécime, um examinador devidamente calibrado realizou as mensurações no objeto real utilizando paquímetro digital (Digimatic Absolute, Mitutoyo, Modelo 500-196-20b, São Paulo, Brasil) nos pontos determinados na porção identificada como vestibular. As regiões definidas no objeto real A e B corresponderam às medidas no ponto mais central dos implantes coincidentes com o guia tomográfico (pontos de guta percha) inseridos na base do modelo experimental.

Região A - Medida vertical da plataforma protética do implante até o primeiro contato ósseo vestibular com o implante (Figuras 23 e 24).



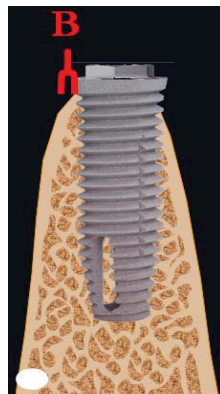
*Figura 23. Região A - local da mensuração da exposição das roscas do implante.*



*Figura 24. Mensuração do espécime na região A do implante 5.*



Região B – Medida da espessura óssea do primeiro contato ósseo vestibular com o implante (Figuras 25 e 26).



*Figura 25. Região B: local da mensuração do recobrimento ósseo vestibular cervical.*



*Figura 26. Mensuração do espécime da região B do implante 3.*

Para cada ponto determinado foram realizadas cinco repetições dessas medições, em momentos distintos. Nas mensurações no objeto real foram consideradas as medidas controle e denominadas de grupo controle (GC), conforme está descrito a seguir:

- GCA1, GCA2, GCA3, GCA4, GCA5 – medidas verticais do grupo controle para a região A em cada implante.
- GCB1, GCB2, GCB3, GCB4, GCB5 – medidas horizontais vestibulares grupo controle para a região B em cada implante.

#### **4.8.2 Medições das imagens**

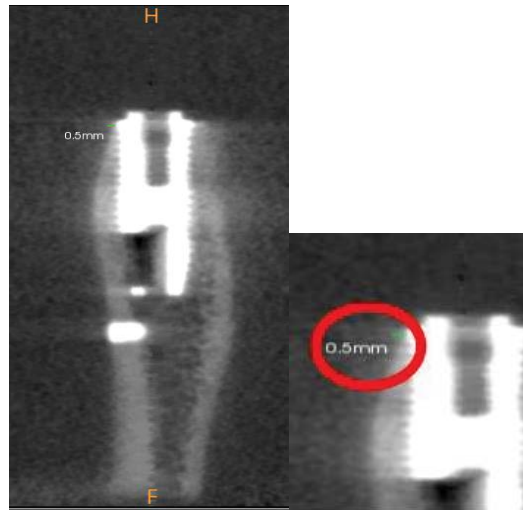
Após avaliação das imagens seccionais transversais oblíquas e da secção do espécime no ponto mais central de cada implante, foram realizadas as medições nos *softwares* de cada tomógrafo, conforme citado anteriormente (Figura 27).

As imagens foram avaliadas pelo cirurgião-dentista operador experiente e capacitado de cada tomógrafo, um para cada tomógrafo estudado. Para cada ponto determinado pelo pesquisador nas imagens selecionadas, anteriormente foram realizadas cinco medições em momentos distintos que foram denominadas:

- TC *CONE-BEAM* 9500 KODAK – (CB1): A1/B1, A2/B2, A3/B3, A4/B4, A5/B5;

- TC *CONE-BEAM* i-CAT (CB2): A1/B1, A2/B2, A3/B3, A4/B4, A5/B5;

- TC *MultiSlice* 128 canais SIEMENS (MS1): A1/B1, A2/B2, A3/B3, A4/B4, A5/B5.



**Figura 27.** Mensuração da região B do implante 2 no Kodak Dental Imaging Software 3D (A) e zoom (B).

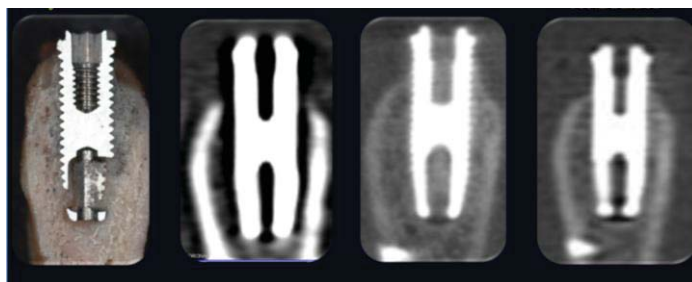
Todos os dados quantitativos foram tabulados e analisados através da ANOVA e Tukey ( $\alpha=0,05$ ).

#### **4.9 Avaliação Qualitativa**

A avaliação qualitativa foi realizada por seis cirurgiões-dentistas com experiência em Implantodontia e com uso rotineiro de imagens de tomografias computadorizadas, a fim de verificar qual dos tomógrafos estudados conseguiu reproduzir com maior fidelidade o objeto estudado. Destaca-se que foi uma avaliação cega, pois os

cirurgiões-dentistas não receberam informação de qual TC era a imagem que estava sendo mostrada.

Esses cirurgiões-dentistas realizaram a avaliação isoladamente e receberam informações antes do início da apresentação, uma vez que não foram permitidos questionamentos durante a apresentação. A apresentação mostrou sempre, à esquerda, a fotografia do corte seccional transversal obliquo do objeto real ao lado das imagens correspondentes dos tomógrafos (Figura 28).



**Figura 28.** *Imagens relativas ao implante 1: GC, MS1, CB1 e CB2 respectivamente.*

Cada cirurgião-dentista recebeu uma escala com valores de 1 a 5 (Escala de Likert), com relação à qualidade das imagens na área periimplantar, seguindo a escala proposta descrita a seguir:

1. Muito pobre;
2. Pobre;
3. Boa;
4. Muito boa;
5. Excelente.

Para facilitar a análise comparativa, os escores foram submetidos ao teste Kappa, e a análise estatística utilizada foi Kruskal-Wallis ( $\alpha=0,05$ ).

## **5. RESULTADOS E DISCUSSÃO**

Todos os dados obtidos no modelo experimental (grupo controle) e nos tomógrafos computadorizados estudados estão disponíveis nos apêndices B, C e D separados pelas situações clínicas estudadas.

Os resultados foram divididos pelas análises realizadas. Primeiramente, serão demonstrados os resultados da análise quantitativa e, posteriormente, da análise qualitativa. Dentro de cada análise, os resultados serão apresentados separadamente para cada situação clínica proposta de cada implante.

As imagens avaliadas nas duas análises, anteriormente citadas, serão mostradas na avaliação qualitativa.

A discussão será realizada ao final da apresentação dos resultados.

## 5.1 Análise qualitativa

### 5.1.1 Implante 1 - Simulando perda óssea vestibular e lingual

#### Região A

A medida real na região A no grupo controle (GC) variou de 2,19 a 2,36 mm, com média de 2,28 mm. A medida para CB1 variou de 2,00 a 2,60 mm, com média de 2,20 mm. A medida para CB2 variou de 2,70 a 3,30 mm, com média de 3,00 mm. A medida para MS1 não teve variação e foi de 3,30mm (tabela 2).

As médias das medidas do CB1 (2,20 mm) não diferenciaram significativamente do GC (2,28 mm), ao contrário dos outros dois tomógrafos CB2 (3,00 mm) e MS1 (3,30mm), conforme mostra o teste Tukey para as amostras relacionadas com  $p < 0,05$ .

**Tabela 2.** Médias das medidas da região A no grupo controle (GCA1) e dos tomógrafos no implante 1.

GRUPOS	Região A*
GRUPO CONTROLE	2,2000 <sup>a</sup>
TC CONE-BEAM 9500 KODAK	2,2820 <sup>a</sup>
TC CONE-BEAM i-CAT	3,0000 <sup>b</sup>
TC MultiSlice 128 canais SIEMENS	3,3000 <sup>b</sup>

\*Médias em ordem decrescente seguidas por letras diferentes diferem entre si ao nível de significância de 5% ( $p < 0,05$ ).

### Região B

A medida real na região B no grupo controle (GC) variou de 0,55 a 0,63 mm, com média de 0,60 mm. A medida para CB1 variou de 0,50 a 0,80 mm, com média de 0,60 mm. A medida para CB2 variou de 1,20 a 1,50 mm, com média de 1,44 mm. A medida para MS1 variou de 1,60 a 1,80 mm, com média de 1,70 mm.

A média das medidas do CB1 (0,60 mm) foi igual ao GC (0,60 mm), diferentemente dos outros dois tomógrafos estudados CB2 (1,44 mm) e MS1 (1,7 mm) que foram diferentes estatisticamente, conforme mostra o teste Tukey (tabela 3), para as amostras relacionadas com  $p < 0,05$ .

**Tabela 3.** Médias das medidas da região B no grupo controle (GCB1) e dos tomógrafos no implante 1.

GRUPOS	Região B*
GRUPO CONTROLE	0,6000 <sup>a</sup>
TC CONE-BEAM 9500 KODAK	0,6000 <sup>a</sup>
TC CONE-BEAM i-CAT	1,4400 <sup>b</sup>
TC MultiSlice 128 canais SIEMENS	1,7000 <sup>c</sup>

\*Médias em ordem decrescente seguidas por letras diferentes diferem entre si ao nível de significância de 5% ( $p < 0,05$ ).



### 5.1.2 Implante 2 - Simulando recobrimento ósseo total, com parede vestibular delgada

#### Região A

A medida real na região A no grupo controle (GC) não teve variação e foi de 0 (zero) mm para todas as medidas. A medida para CB1 variou de 0,50 a 0,70 mm, com média de 0,58 mm. A medida para CB2 não teve variação e foi de 0 (zero) mm para todas as medidas. A medida para MS1 variou de 1,30 a 1,60 mm, com média de 1,46 mm.

A média das medidas do CB2 (zero mm) foi igual a do GC, diferentemente dos outros dois tomógrafos estudados CB1 (0,58 mm) e MS1 (1,46 mm) com diferenças estatisticamente significantes, conforme mostra o teste Tukey (tabela 4), para as amostras relacionadas com  $p < 0,05$ .

**Tabela 4.** Médias das medidas da região A no grupo controle (GCA2) e dos tomógrafos no implante 2.

GRUPOS	Região A *
GRUPO CONTROLE	0,0000 <sup>a</sup>
TC CONE-BEAM i-CAT	0,0000 <sup>a</sup>
TC CONE-BEAM 9500 KODAK	0,5800 <sup>b</sup>
TC MultiSlice 128 canais SIEMENS	1,4600 <sup>c</sup>

\*Médias em ordem decrescente seguidas por letras diferentes diferem entre si ao nível de significância de 5% ( $p < 0,05$ ).

## Região B

A medida real na região B no grupo controle (GC) variou de 0,64 a 0,77 mm, com média de 0,70 mm. A medida para CB1 variou de 0,50 a 0,70 mm, com média de 0,58 mm. A medida para CB2 variou de 0,30 a 0,40 mm, com média de 0,36 mm. A medida para MS1 variou de 0,90 a 1,00 mm, com média de 0,92 mm.

A média das medidas do GC (0,70 mm) foi diferente dos tomógrafos estudados CB1 (0,58mm), CB2 (0,36 mm) e MS1 (0,92mm). Houve diferença estatística entre os grupos, conforme mostra o teste Tukey (tabela 5) para as amostras relacionadas com  $p < 0,05$ .

**Tabela 5.** Médias das medidas da região B no grupo controle (GCB2) e dos tomógrafos no implante 2.

GRUPOS	Região B*
TC CONE-BEAM i-CAT	0,3600 <sup>a</sup>
TC CONE-BEAM 9500 KODAK	0,5800 <sup>b</sup>
GRUPO CONTROLE	0,7066 <sup>c</sup>
TC MultiSlice 128 canais SIEMENS	0,9200 <sup>d</sup>

\*Médias em ordem decrescente seguidas por letras diferentes diferem entre si ao nível de significância de 5% ( $p < 0,05$ ).

### 5.1.3 Implante 3 - Simulando defeito ósseo simulando periimplantite severa, com preservação de 4 milímetros na região apical de contato osso implante

### Região A

A medida real na região A no grupo controle (GC) variou de 7,61 a 7,91 mm, com média de 7,68 mm. As medidas para CB1, CB2 e MS1 não tiveram variação e foram de 0 (zero) mm para todas as medidas (tabela 6).

As médias das medidas do GC (7,78 mm), diferentemente dos tomógrafos estudados CB1, CB2 e MS1 que tiveram zero em todas as medidas. Essas diferenças foram estatisticamente significantes, conforme mostra o teste Tukey para as amostras relacionadas com  $p < 0,05$ .

**Tabela 6.** Médias das medidas da região A no grupo controle (GCA3) e dos tomógrafos no implante 3.

GRUPOS	Região A *
TC CONE-BEAM i-CAT	0,0000 <sup>a</sup>
TC CONE-BEAM 9500 KODAK	0,0000 <sup>a</sup>
TC MultiSlice 128 canais SIEMENS	0,0000 <sup>a</sup>
GRUPO CONTROLE	7,780 <sup>b</sup>

\*Médias em ordem decrescente seguidas por letras diferentes diferem entre si ao nível de significância de 5% ( $p < 0,05$ ).

### Região B

A medida real na região B no grupo controle (GC) variou de 1,45 a 1,53 mm, com média de 1,49 mm. A medida para CB1 variou de 0,60 a 1,00 mm, com média de 0,84 mm. A medida para CB2 não teve variação e foi de 0,90 mm para todas as medidas. A medida para MS1 não teve variação e foi de 1,10 mm para todas as medidas (tabela 7).

As médias das medidas do GC (1,49 mm) foram diferentes dos tomógrafos estudados CB1 (0,84mm), CB2 (0,90 mm) e MS1 (1,10mm). Essas diferenças entre os tomógrafos e o grupo controle foram estatisticamente significantes, conforme mostra o teste Tukey para as amostras relacionadas com  $p < 0,05$ .

**Tabela 7.** Médias das medidas da região B no grupo controle (GCB3) e dos tomógrafos no implante 3.

GRUPOS	Região B*
TC CONE-BEAM i-CAT	0,8400 <sup>a</sup>
TC CONE-BEAM 9500 KODAK	0,9000 <sup>a</sup>
TC MultiSlice 128 canais SIEMENS	1,1000 <sup>b</sup>
GRUPO CONTROLE	1,4960 <sup>c</sup>

\*Médias em ordem decrescente seguidas por letras diferentes diferem entre si ao nível de significância de 5% ( $p < 0,05$ ).

#### 5.1.4 Implante 4 - Simulando recobrimento ósseo total.

##### Região A

A medida real na região A no grupo controle (GC) não teve variação e foi de 0 (zero) mm para todas as medidas. A medida para CB1 variou de 0,60 a 0,70 mm, com média de 0,68 mm. A medida para CB2 variou de 0,80 a 0,90 mm, com média de 0,86 mm. A medida para MS1 variou de 0,70 a 0,90 mm, com média de 0,86 mm (tabela 8).

A média das medidas do GC foi de zero mm, foi diferente dos tomógrafos estudados CB1 (0,68mm), CB2 (0,86 mm) e MS1 (0,86mm).

Essas diferenças entre os tomógrafos e o grupo controle foram estatisticamente significantes, conforme mostra o teste Tukey para as amostras relacionadas com  $p < 0,05$ .

**Tabela 8.** Médias das medidas da região A no grupo controle (GCA4) e dos tomógrafos no implante 4.

GRUPOS	Região A *
GRUPO CONTROLE	0,0000 <sup>a</sup>
TC CONE-BEAM 9500 KODAK	0,6800 <sup>b</sup>
TC MultiSlice 128 canais SIEMENS	0,8600 <sup>c</sup>
TC CONE-BEAM i-CAT	0,8600 <sup>c</sup>

\*Médias em ordem decrescente seguidas por letras diferentes diferem entre si ao nível de significância de 5% ( $p < 0,05$ ).

#### Região B

A medida real na região B no grupo controle (GC) variou de 0,78 a 0,83 mm, com média de 0,80 mm. A medida para CB1 variou de 0,50 a 0,80 mm, com média de 0,62 mm. A medida para CB2 variou de 0,80 a 0,90 mm, com média de 0,86 mm. A medida para MS1 variou de 0,80 a 0,90 mm, com média de 0,86 mm (tabela 9).

A média das medidas do GC (0,80mm) não foi diferente estatisticamente de CB2 (0,86 mm) e MS1 (0,86mm), porém foi diferente de CB1 (0,62mm), conforme mostra o teste Tukey para as amostras relacionadas com  $p < 0,05$ .

**Tabela 9.** Médias das medidas da região B no grupo controle (GCB4) e dos tomógrafos no implante 4.

GRUPOS	Região B*
TC CONE-BEAM 9500 KODAK	0,6200 <sup>a</sup>
GRUPO CONTROLE	0,8060 <sup>b</sup>
TC MultiSlice 128 canais SIEMENS	0,8600 <sup>b</sup>
TC CONE-BEAM i-CAT	0,8600 <sup>b</sup>

\*Médias em ordem decrescente seguidas por letras diferentes diferem entre si ao nível de significância de 5% ( $p < 0,05$ ).

#### 5.1.5 Implante 5 - Simulando perda óssea vestibular

##### Região A

A medida real na região A no grupo controle (GC) variou de 3,28 a 3,47 mm, com média de 3,38 mm. A medida para CB1 variou de 2,80 a 3,00 mm, com média de 2,94 mm. A medida para CB2 variou de 2,70 a 2,80 mm, com média de 2,74 mm. A medida para MS1 variou de 3,40 a 3,60 mm, com média de 3,52 mm (tabela 10).

A média das medidas do GC (3,38mm) não foi estatisticamente diferente de MS1 (3,52mm) e ambos foram diferentes de CB1 (2,94mm), CB2 (2,74 mm), conforme mostra o teste Tukey para as amostras relacionadas com  $p < 0,05$ .

**Tabela 10.** Médias das medidas da região A no grupo controle (GCA5) e dos tomógrafos no implante 5.

GRUPOS	Região A *
TC CONE-BEAM i-CAT	2,7400 <sup>a</sup>
TC CONE-BEAM 9500 KODAK	2,9400 <sup>b</sup>
GRUPO CONTROLE	3,3880 <sup>c</sup>
TC MultiSlice 128 canais SIEMENS	3,5200 <sup>c</sup>

\*Médias em ordem decrescente seguidas por letras diferentes diferem entre si ao nível de significância de 5% ( $p < 0,05$ ).

#### Região B

A medida real na região B no grupo controle (GC) variou de 0,75 a 0,83 mm, com média de 0,79 mm. A medida para CB1 variou de 0,40 a 0,60 mm, com média de 0,52 mm. A medida para CB2 variou de 0,80 a 0,90 mm, com média de 0,86 mm. A medida para MS1 variou de 0,70 a 0,80 mm, com média de 0,74 mm (tabela 11).

A média das medidas do GC (0,79mm) foi diferente estatisticamente dos tomógrafos estudados CB1 (0,52mm), CB2 (0,86 mm) e MS1 (0,74mm), conforme mostra o teste Tukey para as amostras relacionadas com  $p < 0,05$ .

**Tabela 11.** Médias das medidas da região B no grupo controle (GCB5) e dos tomógrafos no implante 5.

GRUPOS	Região B*
TC CONE-BEAM 9500 KODAK	0,5200 <sup>a</sup>
TC MultiSlice 128 canais SIEMENS	0,7400 <sup>b</sup>
GRUPO CONTROLE	0,7940 <sup>b</sup>
TC CONE-BEAM i-CAT	0,8600 <sup>b</sup>

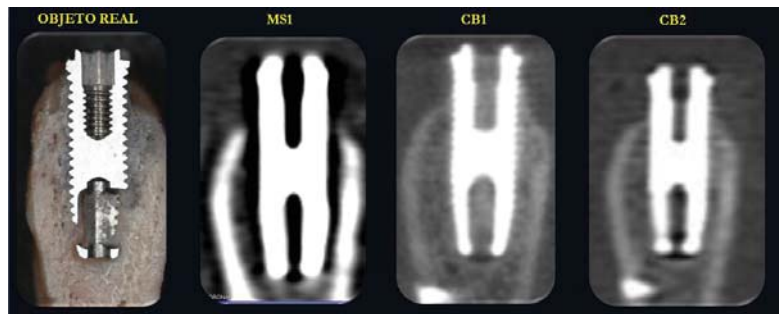
\*Médias em ordem decrescente seguidas por letras diferentes diferem entre si ao nível de significância de 5% ( $p < 0,05$ ).

## 5.2 Análise qualitativa

A avaliação foi realizada pelos seis examinadores através da escala de Likert de 1 a 5. Com os escores, foi realizada a avaliação de concordância Kappa para os examinadores, obtendo-se 0,215, sendo essa concordância maior do que o acaso (teste monocaudal:  $H_0: K = 0$ ;  $H_1: K > 0$ ), com  $p < 0,001$  e intervalo de confiança de 95%.

### 5.2.1 Implante 1 – Simulando perda óssea vestibular e lingual (Figura 29)



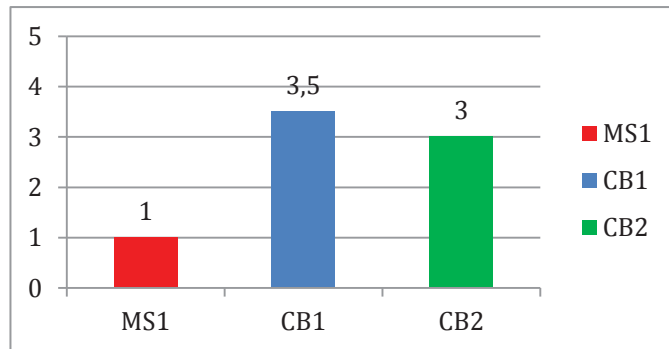


*Figura 29. Imagens do implante 1: GC, MS1, CB1, CB2 respectivamente.*

A escala para CB1 teve nota mínima 2 e máxima 4, média 3,5. Para CB2, os avaliadores deram nota mínima 2 e máxima 3, com média 3. Para MS1, todos avaliadores deram nota 1, com média 1.

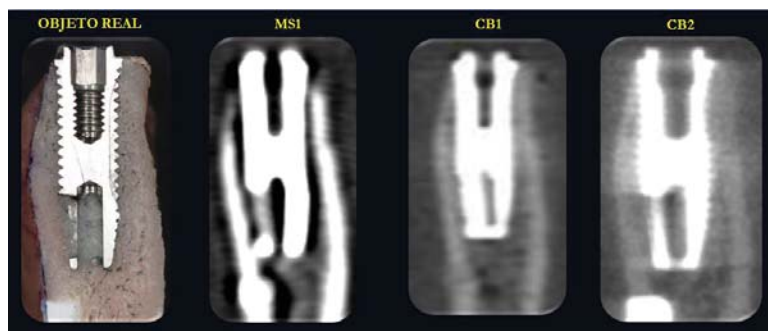
Como  $H > x^2$  crítico a hipótese nula ( $H_0$ ) é rejeitada e, portanto, existe diferença entre os tomógrafos.

Médias dos tomógrafos para o implante 1 podem ser vistas na figura 30:



*Figura 30. Gráfico da média dos escores para o implante 1.*

**5.2.2 Implante 2 - Simulando recobrimento ósseo total, com parede vestibular delgada (Figura 31)**

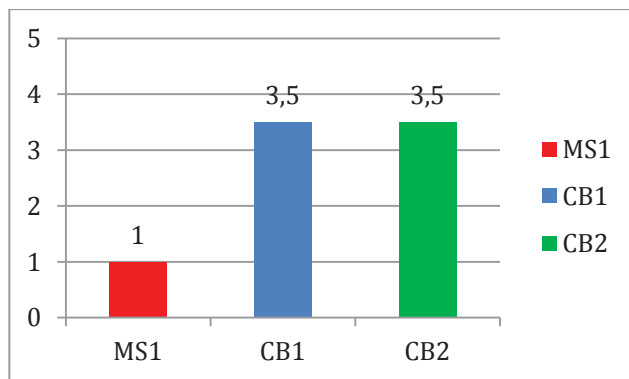


*Figura 31. Imagens do implante 2: GC, MS1, CB1 e CB2 respectivamente.*

A escala para CB1 teve nota mínima 1 e máxima 5, com média 3,5. Para CB2, os avaliadores deram nota mínima 2 e máxima 5, com média 3,5. Para MS1, todos avaliadores deram nota 1, com média 1.

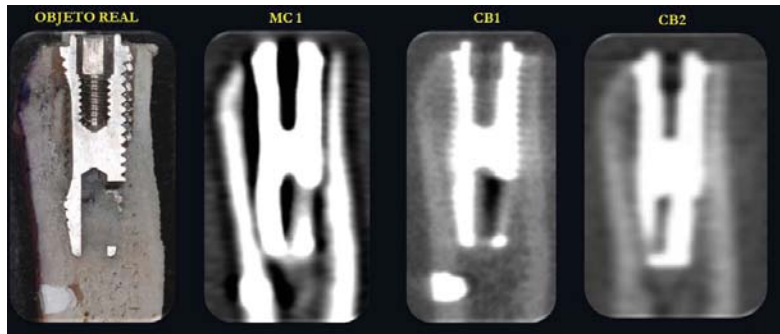
Como  $H > x^2$  crítico a hipótese nula ( $H_0$ ) é rejeitada e, portanto, existe diferença entre os tomógrafos.

Médias dos tomógrafos para o implante 2 podem ser vistas na figura 32:



*Figura 32. Gráfico da média dos escores para implante 2.*

**5.2.3 Implante 3 - Defeito ósseo simulando perimplantite severa, com preservação de 4 milímetros na região apical de contato osso implante (Figura 33)**

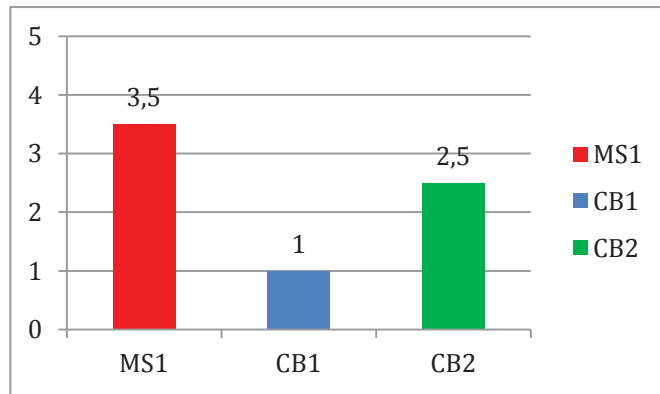


*Figura 33. Imagens do implante 3: GC, MS1, CB1 e CB2 respectivamente.*

A escala para CB1 teve nota mínima 1 e máxima 2, com média 1. Para CB2, os avaliadores deram nota mínima 2 e máxima 4, com média 2,5. Para MS1, os avaliadores deram nota mínima 1 e máxima 5, com média 3,5.

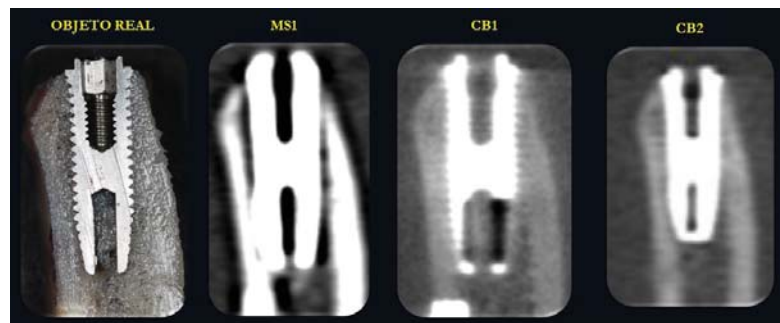
Como  $H > x^2$  crítico a hipótese nula ( $H_0$ ) é rejeitada e, portanto, existe diferença entre os tomógrafos.

Médias dos tomógrafos para o implante 3 podem ser vistas na figura 34:



*Figura 34. Gráfico da média dos escores para implante 3.*

#### 5.2.4 Implante 4 - Simulando recobrimento ósseo total (Figura 35)

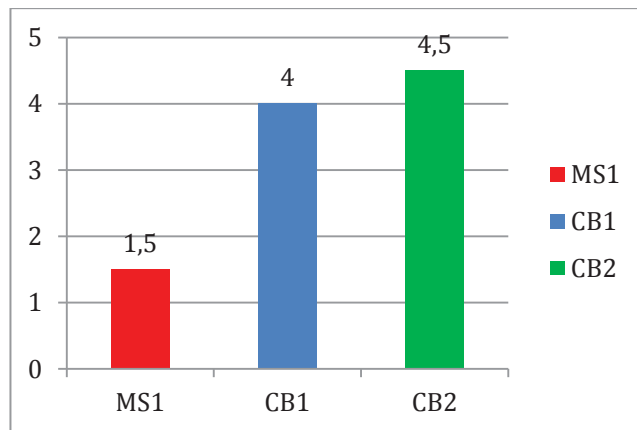


*Figura 35. Imagens do implante 4: GC, MS1, CB1 e CB2 respectivamente.*

A escala para CB1 teve nota mínima 3 e máxima 5, com média 4. Para CB2, os avaliadores deram nota mínima 3 e máxima 5, com média 4,5. Para MS1, os avaliadores deram nota mínima 1 e máxima 2, com média 1,5.

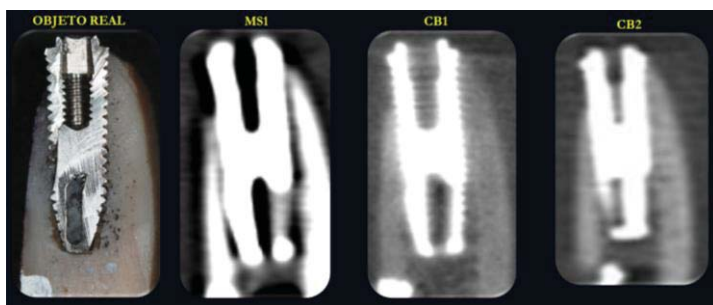
Como  $H > x^2$  crítico a hipótese nula ( $H_0$ ) é rejeitada e, portanto, existe diferença entre os tomógrafos.

Médias dos tomógrafos para o implante 4 podem ser vistas na figura 36:



**Figura 36.** Gráfico da média dos escores para o implante 4.

### 5.2.5 Implante 5 - Simulando perda óssea vestibular (Figura 37)

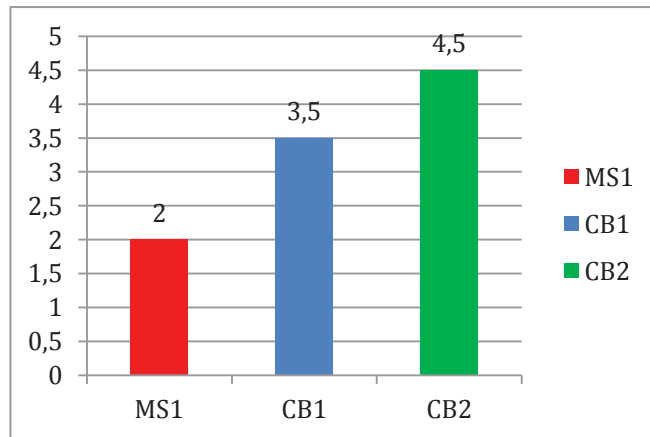


*Figura 37. Imagens do implante 5: GC, MSI, CB1 e CB2 respectivamente.*

A escala para CB1 teve nota mínima 2 e máxima 5, com média 3,5. Para CB2, os avaliadores deram nota mínima 3 e máxima 5, com média 4,5. Para MSI, os avaliadores deram nota mínima 1 e máxima 4, com média 2.

Como  $H > x^2$  crítico a hipótese nula ( $H_0$ ) é aceita e, portanto, não existe diferença entre os tomógrafos.

Médias dos tomógrafos para o implante 5 podem ser vistas na figura 38:



*Figura 38. Gráfico da média dos escores para o implante 5.*



## 6. DISCUSSÃO

No presente estudo, o modelo experimental proposto derivou da mandíbula de suíno com idade adulta e dentição permanente, sendo utilizada a região do ângulo mandibular. A utilização do suíno na experimentação biomédica está bastante clara na literatura por semelhanças com o homem em vários aspectos (BUSTARD e MCCLELLAN, 1965; TUMBLESON, 1986; MARIANO, 2003). O protocolo de utilização visou à manutenção da hidratação do tecido ósseo a ser instrumentado na tentativa de manter a integridade da estrutura óssea, para junto da subinstrumentação gerar contato ósseo aos implantes dentários.

Osseointegração foi um termo criado por Branemark, que em seus estudos, definiu-a como um contato direto entre o implante e o tecido ósseo (McCLARENCE, 2003). Também é descrito como um processo pelo qual a fixação rígida clinicamente assintomática de materiais aloplásticos é atingida e mantida no osso durante a carga funcional (ALBREKTSSON, WENNERBERG, 2005). Todos esses conceitos são relativos a um fenômeno celular que é observado clinicamente e radiograficamente, sugerido por contato ósseo ao implante. Por esse motivo, o modelo experimental *in vitro* para este

estudo foi adequado, pois foi eficiente na criação de contato ósseo ao implante comprovado pelos cortes seccionais transversais oblíquos no espécime.

A condição transmucosa, em que os implantes dentários se encontram, é um fator importante para o acúmulo de biofilme bacteriano. Mucosite periimplantar descreve uma lesão inflamatória que reside na mucosa, enquanto periimplantite também afeta o suporte ósseo (LINDHE & MEYLE, 2008). Enquanto essas definições são consideradas adequadas, os critérios diagnósticos para eles são menos claros (LANG & BERGLUNDH, 2011).

Lang & Berglundh (2011) recomendam que para estabelecer uma avaliação comparativa, uma radiografia deve ser realizada para determinar níveis ósseos após remodelação fisiológica do implante, e sondagens devem ser realizadas regularmente para avaliações de periimplantites. No entanto, as radiografias convencionais oferecem visão bidimensional apenas ficando a avaliação das paredes vestibulares e linguais dos implantes restrita as sondagens.


Tomografias computadorizadas podem ser definidas como um exame radiológico exibido como imagem representativa de reconstruções matemáticas assistidas por computador (BONTRAGER, 2001). Essas reconstruções são empregadas para calcular um valor dentro de uma escala de tons de cinza para cada ponto (*pixel*) do corte, para produzir uma imagem eletrônica tridimensional do objeto estudado em qualquer plano (STIMAC & KELSEY, 1992; HOWERTON JR. & MORA, 2008).

A tecnologia das TC e TCFC permitindo visualizações em 3D da região maxilofacial em qualquer plano, possibilitando planejamento

virtual e cirurgias guiadas, oportunizou a muitas especialidades médicas e a própria Odontologia um subsídio importante na evolução destas especialidades. Na Odontologia, ressalta-se a importância na localização de dentes inclusos, planejamento de tratamento de fraturas faciais, planejamentos ortodônticos e de cirurgias ortognáticas (RAVAZI *et al.*, 2010).

A reconstrução computadorizada da imagem é feita pelos valores atribuídos à atenuação ou absorção pelos voxels do objeto que está sendo tomografado (KATAOKA *et al.*, 2010). Quanto maior o número atômico ou densidade de cada voxel, maior será sua atenuação ao feixe de radiação, gerando diferenças de interpretação pelos tomógrafos computadorizados a estruturas que estão próximas no objeto estudado, como exemplo os implantes inseridos nos maxilares.

O processo de reconstrução nas TC e TCFC é muito semelhante sendo baseado em intensidades de retroprojeção (*backprojecting*), a partir das projeções em torno do objeto 3D composto por *voxels*. A diferença está na TC processar a imagem linearmente, e a TCFC realizar o processo de forma volumétrica (ROMANS, 1995; KATAOKA *et al.*, 2010, SCHULZE *et al.*, 2011). Por isso, ambos tomógrafos estão sujeitos aos artefatos metálicos e “*beam hardening*” causados pela presença dos implantes dentários de titânio nos maxilares. Ficou evidente em todos os cortes analisados nas avaliações desta pesquisa a presença desses achados (Figura 39).



**Figura 39.** Artefatos de imagens para os tomógrafos MS1, CB1 e CB2 respectivamente.

Essas alterações são importantes, pois a avaliação pós-operatória do tratamento com implantes (para monitoramento de enxerto ósseo a roscas expostas ou no diagnóstico e tratamento de periimplantites), além do planejamento para instalação de implantes em áreas adjacentes a materiais radiopacos como próteses fixas com presença de metal ou a presença de outros implantes, usando técnicas de TCFC e TC, dependem da precisão desses exames. A precisão é muito importante na pesquisa de áreas de implantes com carga imediata e no controle de técnicas de regeneração óssea guiada (RAVAZI *et al.*, 2010).

Existem diferenças entre TC e TCFC na dose de radiação gerada durante o exame tomográfico e na sua indicação. Os TC, aparelhos maiores e mais caros, oferecem um kVp e mAs mais elevados quando comparados aos TCFC, sendo mais indicados para imagens do corpo do que para a região maxilofacial (RAVAZI *et al.*, 2010; SCHULZE *et al.*, 2011). Fica clara essa diferença nos protocolos

derivados das especificações técnicas de cada tomógrafo utilizado para este estudo, conforme tabela 12.

**Tabela 12.** Protocolos tomográficos utilizados nesta pesquisa:

Tomógrafo	kVp	mAs	Tempo do exame
<i>MultiSlice</i> 128 canais Siemens	120	90	4 segundos
<i>CONE-BEAM</i> 9500 Kodak	63	8	10,8 segundos
<i>CONE-BEAM</i> i-CAT	120	18,45	20 segundos

Kataoka *et al.* (2010) sugerem que o aumento do kVp e mAs pode ajudar a controlar a formação de artefatos metálicos. Shulze *et al.* (2010), em seu estudo realizado com *phantom* em TCFC afirmam que a utilização de menor kVp (80 quando comparada a 90 e 120) teve menor *beam hardening*. Relatam também que em TC, entre 120 e 140 kVp, parece não haver diferença significativa na redução de artefatos. Draenert *et al.* (2007), ao examinarem artefatos decorrentes de *beam hardening* para TC *fan-beam* 4 canais e para TCFC NewTom 9000, sugerem que o TC retrata melhor as imagens circundantes a implantes dentários do que o TCFC. As variações das especificações técnicas dos aparelhos gerando melhores imagens tomográficas e a preferência pelo Multislice ao TCFC não ficaram evidentes neste estudo.

Ravazi *et al.* (2010), em estudo realizado em costela bovina com i-CAT NG, 120kV e 18,54 mAs, *voxel* 0,3, FOV 8 X 16cm e Accuitomo 3D60 FPD, 80 kVp e 4 mAs, *voxel* 0,125mm, FOV 6cm X 6 cm; verificaram que ambos superestimaram a distância da vertical do implante até a crista óssea, com melhores imagens para o Accuitomo 3D60 FPD.

Nas avaliações quantitativas que foram realizadas, as medidas no objeto real foram padronizadas como o ponto mais central dos implantes na superfície vestibular, da plataforma protética até a crista óssea denominada região A. Já a região B foi determinada como espessura dessa crista óssea. Para coincidir as mensurações nos tomógrafos, utilizou-se a guta percha apical aos implantes como guia tomográfico. As imagens foram analisadas por cirurgiões-dentistas treinados e com experiência clínica para cada tomógrafo computadorizado, e os softwares utilizados para a avaliação foram os específicos para cada tomógrafo.

Simulou-se cinco situações pós-operatórias com os implantes dentários:

Implante 1 - Perda óssea vestibular e lingual;

Implante 2 - Recobrimento ósseo total, com parede vestibular delgada;

Implante 3 - Defeito ósseo simulando periimplantite severa, com preservação de 4 milímetros na região apical de contato osso implante;

Implante 4 - Recobrimento ósseo total;

Implante 5 - Perda óssea vestibular.

Na avaliação quantitativa, os resultados demonstraram a falta de regularidade no comportamento dos tomógrafos na tentativa de estimar as regiões pesquisadas. Só não houve diferença estatística significativa para:

- Implante 1: Grupo Controle e *CONE-BEAM* Kodak (A1 e B1);

- Implante 2: Grupo Controle e *CONE-BEAM* i-CAT para região A.

- Implante 4: Grupo Controle, *CONE-BEAM* i-CAT (Imaging - Sciences International) e *MultiSlice* Somaton Definition AS+ 128 canais para a região B;

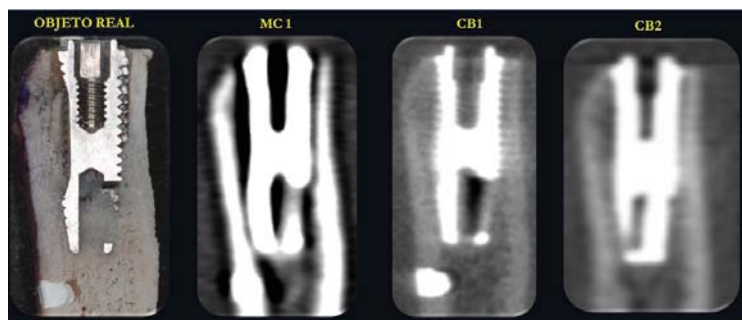
- Implante 5: Grupo Controle e *MultiSlice* Somaton Definition AS+ 128 canais para a região A.

Para as outras medidas, houve variação entre subestimação e superestimação da exposição de roscas ou da espessura óssea analisada, ou seja, houve em alguns casos sugestão de maior perda óssea do que a encontrada no objeto real, em outros a sugestão da presença de tecido ósseo em locais onde no objeto real não existia.

Como as mensurações dessa análise foram realizadas por cirurgiões-dentistas radiologistas, ao final das mensurações eles foram convidados a comentar sobre a experiência de mensurar regiões próximas a implantes dentários. Todos comentaram sobre a grande dificuldade em definir a interface entre implante dentário e tecido ósseo.

Chama atenção que para o implante 3, que simulava periimplantite em estágio avançado, pois havia perda óssea circundante média de 7,78 mm para o implante de 13 mm, nenhum radiologista sugeriu a presença desta condição. Certamente, induzidos pelos artefatos metálicos (Figura 40).

Passa a ser preocupante essa informação, já que, provavelmente, um exame pós-operatório em implantes dentários será pedido na dúvida da presença de alguma doença no implante, dificilmente se ele estiver funcionalmente bem e saudável a sondagem periimplantar.



**Figura 40.** Artefatos de imagens no implante 3, nos tomógrafos MS1, CB1 e CB2 respectivamente.

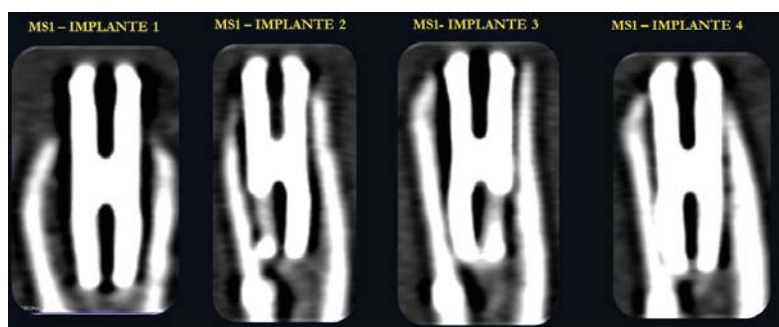
Como as decisões clínicas diretamente com o paciente não são tomadas pelos radiologistas, mas sim por implantodontistas, periodontistas, cirurgiões, entre outros, decidiu-se convidar cirurgiões-dentistas com experiência em planejamento virtual na Implantodontia com uso de *softwares* de tomógrafos computadorizados para realizarem as avaliações qualitativas comparativas das imagens do objeto real seccionado no plano transversal oblíquo com as imagens tomografadas equivalentes, para verificarem qual dos tomógrafos reproduziu com mais fidelidade as situações simuladas. O corte do espécime nesse sentido foi proposital, pois é uma imagem inatingível na clínica e extremamente representativa.

Para a avaliação qualitativa, houve preferência em três das cinco situações estudadas (1, 2 e 4) para CB1 e CB2; na situação clínica 3 houve preferência por MS1 e na situação 5 não existiu diferença estatística significativa entre os tomógrafos.

A boa avaliação do MS1 para a situação clínica proposta no implante 3 pode ser questionada pelas avaliações não favoráveis para




três das outras quatro situações propostas. Esse questionamento está no fato de todas as imagens do MS1 apresentarem *beam hardening*, conforme demonstram as imagens na figura 41.



**Figura 41.** Imagens tomográficas de MS1 para os implantes 1, 2, 3, e 4.

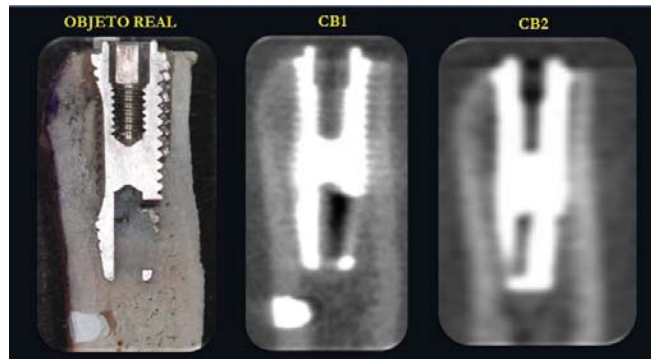
Esses artefatos na imagem tomográfica do MS1 foram induzidos pela presença do metal na área tomografada. A aquisição das imagens nos tomógrafos *fan-beam*, como é o *MultiSlice* 128 canais, é realizada de forma axial e com determinados intervalos entre esses cortes de aquisição (Figura 42). Neste experimento foi realizado com intervalos de 0,4 mm em 0,4 mm. Pode-se sugerir que esta grande qualidade na aquisição das imagens desse tomógrafo, com intervalos muito pequenos entre os cortes, na presença de metais na área tomografada pode agravar a formação dos artefatos metálicos, ao contrário do que sugere Kataoka *et al.*, 2010.



**Figura 42.** Aquisição axial com intervalos de 0,4 mm.

Todos os cirurgiões-dentistas convidados se mostraram surpresos e preocupados com as imagens examinadas. Foi unânime a dificuldade da definição da região de contato ósseo aos implantes tanto pelos radiologistas e pelos implantodontistas, concordando com relatos de Ravazi *et al.* (2010).

Além disso, os cirurgiões-dentistas ressaltaram que os artefatos metálicos dificultariam uma provável tomada das decisões clínicas. O implante 3, com periimplantite simulada, para os CB1 e CB2 houve sugestão por alguns avaliadores de contato ósseo para todo o implante (Figura 43). Para outras situações, o MS1 sugeria perdas ósseas importantes inexistentes no objeto real.

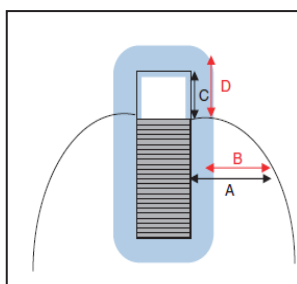


*Figura 43. CB1 e CB2 comparados com GC no implante 3.*

Todas essas dificuldades encontradas pelos avaliadores nas regiões de interesse periimplantares são concordantes com os trabalhos de Ravazi *et al.* (2010) e Schulze *et al.* (2010), mesmo com metodologias e modelos experimentais diferentes. Não se padronizou kVp, mAs, FOV, tamanho do *voxel* e tempo de exposição, porque ainda não existem protocolos definidos para cada aparelho para as situações estudadas. Além disso, cada tomógrafo foi analisado em seu *software*, e a qualidade desses *softwares* em tentarem suprimir artefatos metálicos não foi avaliada.

Ravazi *et al.* (2010) sugerem uma simulação para *beam hardening* (Figura 44), no qual a medida da distância vertical entre o topo do implante para da crista óssea foi denominada da seguinte forma:  
C = Distância entre o topo do implante ao osso da crista.  
D = Distância C quando há uma sombra, devido ao *beam hardening* causado pelo implante dentário, sendo  $D > C$ . Para a medida da espessura do osso cortical adjacente ao implante denominou-se:  
A = Distância entre rosca do implante e o osso cortical.

$B = A$  Distância causado quando há uma sombra de endurecimento por feixe o implante dentário  $B < A$ .



**Figura 44.** Simulação de beam hardening.

Essas variações descritas foram observadas em algumas das situações simuladas, porém o comportamento não seguiu um padrão. Chama a atenção que para um total de trinta situações estudadas apenas sete foram consideradas corretas, conforme tabela 13.

**Tabela 13.** Relação das medidas A e B dos tomógrafos quando comparadas as medidas no objeto real.

Tomógrafo	Região	Implante				
		1	2	3	4	5
CB1	A	Correta	Maior	Menor	Maior	Menor
	B	Correta	Menor	Menor	Menor	Menor
CB2	A	Maior	Correta	Menor	Maior	Menor
	B	Maior	Menor	Menor	Correta	Maior
MS1	A	Maior	Maior	Menor	Maior	Correta
	B	Maior	Maior	Menor	Correta	Correta

Para a avaliação qualitativa também não houve um tomógrafo que se destacou entre os demais, embora houvesse preferência pelos TCFC, conforme mostra a tabela 14.

**Tabela 14.** Avaliações qualitativas dos tomógrafos comparadas ao objeto real.

TOMÓGRAFO	IMPLANTE				
	1	2	3	4	5
CB1	Boa	Boa	Muito pobre	Muito boa	Boa
CB2	Boa	Boa	Pobre	Muito boa	Muito boa
MS1	Muito pobre	Muito pobre	Boa	Muito pobre	Pobre

Avaliando as duas análises estatísticas realizadas, houve maior fidelidade na reprodução do objeto estudado pelos TCFC quando comparados ao TC, mas nenhum tomógrafo computadorizado teve fidelidade em todas as situações propostas.

## 7. CONCLUSÕES

De acordo com a metodologia empregada nesta pesquisa *in vitro*, pode-se considerar:

- Nenhum tomógrafo computadorizado conseguiu reproduzir com fidelidade as situações clínicas pós-operatórias com implantes dentários testadas.
- Houve preferência pelos avaliadores pelas imagens dos tomógrafos computadorizados *CONE-BEAM* na maioria dos casos.

## REFERÊNCIAS BIBLIOGRÁFICAS

ALBREKTSSON, T.; WENNERBERG, A. The Impact of Oral Implants-Past and Future, 1966–2042. *J Can Dent Assoc*, v. 71, n. 5, p. 327, 2005.

ARAÚJO, M. G.; WENNSTRÖM, J. L.; LINDHE, J. Modeling of the buccal and lingual bone walls of fresh extraction sites following implant installation. *Clin Oral Implants Res*, v. 17, p. 606-14, 2006.

BONTRAGER, K. L. Tratado de Técnica e Radiológica e Base Anatômica. 5. ed. Rio de Janeiro: Guanabara Koogan, 2001.

BOYER, H. E.; GALL, T. L. Metals Handbook. Desk Edition. Metals Park, Ohio: American Society for Metals, 1985.

BUSTARD, L. K. MCCLELLAN. Use of pigs in biomedical research. *Nature*, v. 208, p. 531-5, 1965.

CASTRO, G. S.; ASSIS, N. M. S. P.; DIAS, A. L.; SCHETINI, D. F. F. Avaliação da perda óssea marginal em implantes do sistema Ankylos. *Revista ImplantNews*, v. 7, n. 3, p. 317-20, 2010.

DEEPAK, B.S.; SATYAJITH, N.; NANDINI, D.B. Seeing the unseen: conebeam volumetric tomography and endodontics: a review article. *Annals and Essences of Dentistry*, Charlestown, v. 2, n. 3, p 110-3, 2010.

DRAENERT, F. G.; COPPENRATH, E.; HERZOG, P.; MULLER, S.; MUELLER-LISSE, U. G. Beam hardening artefacts occur in dental implant scans with the NewTomw CONE-BEAM CT but not with the

dental 4-row multidetector CT . *Dentomaxillofac Radiol*, v. 2, n. 3, p. 198-203, 2007.

FELDKAMP, L. A.; DAVIS, L. C.; KRESS J. W. Practical CONE-BEAM algorithm. *Journal of the Optical Society of America*, v. 1, p. 612-9, 1984.

GARIB, D. G.; RAYMUNDO JR., R.; RAYMUNDO, M. V.; RAYMUNDO, D. V.; FERREIRA, S. N. Tomografia computadorizada de feixe cônico (CONE-BEAM): entendendo este novo método de diagnóstico por imagem com promissora aplicabilidade na Ortodontia. *Revista Dental Press de Ortodontia e Ortopedia Facial, Maringá*, v. 12, n. 2, p. 139-56, 2007.

GHAEMINIA, H.; MEIJER, G. J.; SOEHARDI, A.; BORSTLAP, W. A.; MULDER, J.; BERGE, S. J. Position of the impacted third molar in relation to the mandibular canal. Diagnostic accuracy of CONE-BEAM computed tomography compared with panoramic radiography. *Int J Oral Maxillofac Surg*, v. 38, n. 9, p. 964-71, 2009.

GOLDMAN, L. W. Principles of CT and CT Technology. *J Nucl Med Technol*, v. 35, n. 2, p. 115-28, 2007.

GOLDMAN, L. W. Principles of CT: MultiSlice CT. *J Nucl Med Technol*, v. 36, n. 2, p. 57-68, 2008.

HAAGA, J. R. *et al.* Tomografia Computadorizada e Ressonância Magnética do Corpo Humano. 3. Ed. Vol. 1. Rio de Janeiro: Guanabara Koogan, 1996.

HOWERTON JR., W. B.; MORA, M. A. Advancements in Digital Imaging: What Is New and on the Horizon? *J Am Dent Assoc*, v. 139, n. 6, p. 20S - 24S, 2008.

KATAOKA, M. L.; HOCHMAN, M. G.; RODRIGUEZ, E. K.; PAUL LIN, P. J.; KUBO, S.; RAPTOPOLOUS, V. D. A Review of Factors That Affect Artifact From Metallic Hardware on Multi-Row Detector Computed Tomography. *Curr Probl Diagn Radiol*, v. 39, n. 4, p. 125-36, 2010.



LANG, N. P.; BERGLUNDH T.; Working Group 4 of the Seventh European Workshop on Periodontology. Peri-implant diseases: where are we now? – Consensus of the Seventh European Workshop on Periodontology. *J Clin Periodontol*, v. 38, n. 11, p. 178–81, 2011.

LINDHE, J.; MEYLE, J. Peri-implant diseases: Consensus report of the Sixth European Workshop on Periodontology. *J Clin Periodontol*, v. 35, n. 8, p. 282–5, 2008.

MARIANO, M. Minisuíno (minipig) na pesquisa biomédica experimental. O Minipig br1. *Acta Cirúrgica Brasileira*, v. 18, n. 5, p. 387-91, 2003.

MARQUES, A. P. Comparação entre a tomografia computadorizada MultiSlice e a tomografia computadorizada por feixe cônico para identificação de lesões osteolíticas simuladas na cabeça da mandíbula. 2010. Tese (Doutorado em Diagnóstico Bucal) - Faculdade de Odontologia, Universidade de São Paulo, São Paulo, 2010. Disponível em: <<http://www.teses.usp.br/teses/disponiveis/23/23139/tde-22032010-103948/>>. Acesso em: 01 fev. 2012.

MAZZONETTO, R.; LOPES, R. O.; NÓIA, C. F.; CHAVES NETTO, H. D. M. Pesquisa Básica em Implantodontia. *Revista ImplantNews*, v. 7, p. 83-92, 2010.

MCCLARENCE, E. Close to the Edge – Brånemark and the Development of Osseointegration. Quintessence Books, Berlim, Alemanha, 2003.

MEURER, M. I. Análise da densidade óssea em região parassinfisária de mandíbulas humanas : comparação entre níveis de cinza em radiografias digitais (sistema digora) e unidade Hounsfield. 2002. Tese (Doutorado em Estomatologia) – Faculdade de Odontologia, PUCRS, Porto Alegre, 2002.

MOROI, H. H.; OKIMOTO, K.; MOROI, R.; TERADA, Y. Numeric approach to the biomechanical analysis of thermal effects in coated implants. *Int J Prosthodont*, v. 6, n. 6, p. 564-572, 1993.

RAZAVI, T.; PALMER, R. M.; DAVIES, J.; WILSON, R.; PALMER, P. J. Accuracy of measuring the cortical bone thickness adjacent to dental implants using CONE-BEAM computed tomography. *Clin Oral Impl Res*, v. 21, p. 718–25, 2010.

ROMANS, E. L. Introduction to computed tomography. London: William & Wilkins, London, 1995, p. 323.

SCARFE, W. C.; FARMAN, A. G.; SUKOVIC, P. Clinical applications of CONE-BEAM computed tomography in dental practice. *J Can Dent Assoc*, v. 72, n. 1, p. 75-80, 2006.

SEERAM, E. Computed Tomography – Physical Principles, Clinical Applications & Quality Control. 2.ed. Pennsylvania: WB Saunders, 2001.

STIMAC, G. K.; KELSEY, C. A. Técnicas avançadas de imagem diagnóstica. In: STIMAC, G.K. Introdução ao Diagnóstico por Imagens. Rio de Janeiro: Guanabara Koogan, 1992. p. 1-25.

SUOMALAINEN, A. *et al.* Accuracy of linear measurements using dental *CONE-BEAM* and conventional *MultiSlice* computed tomography. *Dentomaxillofac Radiol*, v. 37, n. 1, p. 10-7, 2008.

SCHULZE, R. K. W.; BERNDT, D.; D'HOEDT, B. On CONE-BEAM computed tomography artifacts induced by titanium implants. *Clin Oral Impl Res*, v. 21, n. 1, p. 100-7, 2010.

SCHULZE, R. *et al.* Artefacts in CBCT: a review. *Dentomaxillofac Radiol*, v. 40, n. 5, p. 265–273, 2011.

TUMBLESON, M.E. Swine in biomedical research. New York: Plenum Press; 1986, p. 698.


VIEGAS, V. N. Avaliação das variações da transferência do planejamento virtual e sobre protótipos biomédicos para a instalação de implantes dentários pela técnica de cirurgia guiada. 2008. Tese (Doutorado em Cirurgia e Traumatologia BucoMaxiloFacial) – Faculdade de Odontologia, PUCRS, Porto Alegre, 2008.

ZARB, G. A.; ALBERKTSSON, T. Criteria for determining clinical success with osseointegrated dental implants. *Cah Prothese*, v. 71, p. 19-26, 1990.

WILSON, D. J. Patient evaluation and treatment planning for dental implants. *Ann R Australas Coll Dent Surg*, v. 10, p. 108-14, 1989.

## APÊNDICES

## APÊNDICE 1 - Liberação CEUA-UPF.


 UNIVERSIDADE DE PASSO FUNDO  
VICE-REITORIA DE PESQUISA E PÓS-GRADUAÇÃO  
COMISSÃO DE ÉTICA NO USO DE ANIMAIS - CEUA

**PARECER**

A Comissão de Ética no Uso de Animais da Universidade de Passo Fundo, analisou o projeto de pesquisa "Avaliação da reprodução de detalhes na região periimplantar em exames de Tomografia Computadorizada *Multislice* e Tomografia Computadorizada *Cone Beam* – estudo *in vitro*", de responsabilidade do pesquisador **Fabício Baú Branda**.

Tendo em vista que o experimento utilizou como modelo mandíbula de suíno abatido para consumo, prática zootécnica relacionada à agropecuária não regulada pela Lei 11.794 de 8 de outubro de 2008, a Comissão considerou a metodologia adequada pois em nada feriu os preceitos legais e princípios éticos do uso científico de animais.

Passo Fundo, 12 de dezembro de 2011.

  
Prof. Ana Cristina Vendrametto V. Giacomini  
Coordenadora – CEUA – UPF

**APÊNDICE 2 - Medidas em mm da Área A da Avaliação  
Quantitativa.**

N'	Controle H	Grupo 1 - MS	Grupo 2 -CB1	Grupo 3 - CB2
1	2,36	3,30	2,00	3,00
1	2,28	3,30	2,00	3,30
1	2,24	3,30	2,60	3,00
1	2,34	3,30	2,30	2,70
1	2,19	3,30	2,10	3,00
2	0,00	1,50	0,70	0,00
2	0,00	1,60	0,50	0,00
2	0,00	1,40	0,50	0,00
2	0,00	1,50	0,60	0,00
2	0,00	1,30	0,60	0,00
3	7,91	0,00	0,00	0,00
3	7,61	0,00	0,00	0,00
3	7,91	0,00	0,00	0,00
3	7,74	0,00	0,00	0,00
3	7,73	0,00	0,00	0,00
4	0,00	0,90	0,70	0,90
4	0,00	0,90	0,70	0,90
4	0,00	0,70	0,70	0,80
4	0,00	0,90	0,60	0,90
4	0,00	0,90	0,70	0,80
5	3,28	3,40	2,80	2,70
5	3,36	3,60	3,00	2,80
5	3,37	3,50	3,00	2,70
5	3,47	3,60	2,90	2,80
5	3,46	3,50	3,00	2,70

**APÊNDICE 3 - Medidas em mm da Área B da Avaliação  
Quantitativa.**

IMPLANTE	IMPLANTE 1- horizontal (B)			
	Controle H	Grupo 1 - MS	Grupo 2 -CB1	Grupo 3 - CB2
1	0,62	1,80	0,50	1,50
1	0,63	1,70	0,60	1,20
1	0,62	1,60	0,80	1,50
1	0,55	1,80	0,60	1,50
1	0,58	1,60	0,50	1,50
2	0,64	0,90	0,70	0,40
2	0,77	0,90	0,50	0,30
2	0,67	1,00	0,50	0,40
2	0,74	0,90	0,60	0,40
2	0,71	0,90	0,60	0,30
3	1,50	1,10	0,90	0,90
3	1,47	1,10	1,00	0,90
3	1,53	1,10	1,00	0,90
3	1,53	1,10	0,70	0,90
3	1,45	1,10	0,60	0,90
4	0,78	0,90	0,50	0,90
4	0,82	0,80	0,70	0,90
4	0,82	0,80	0,80	0,80
4	0,78	0,90	0,50	0,90
4	0,83	0,90	0,60	0,80
5	0,81	0,70	0,60	0,90
5	0,75	0,70	0,40	0,90
5	0,76	0,80	0,60	0,80
5	0,82	0,80	0,60	0,90
5	0,83	0,70	0,40	0,80

**APÊNDICE 4 - Avaliação Qualitativa.**

IMPLANTE	Tomógrafos	Avaliadores						Médias
		I	II	III	IV	V	VI	
1	MS1	1	1	1	1	1	1	1
1	CB1	3	3	4	4	2	4	3,5
1	CB2	3	2	3	3	3	3	3
2	MS1	1	1	1	1	1	1	1
2	CB1	1	3	3	4	5	4	3,5
2	CB2	2	4	5	3	4	3	3,5
3	MS1	3	4	4	5	1	1	3,5
3	CB1	1	1	1	1	1	2	1
3	CB2	2	2	3	4	2	3	2,5
4	MS1	2	1	2	2	1	1	1,5
4	CB1	3	4	3	5	5	4	4
4	CB2	4	5	5	4	5	3	4,5
5	MS1	1	4	4	3	1	1	2
5	CB1	4	5	5	3	2	3	3,5
5	CB2	4	5	5	5	4	3	4,5



Paper submitted to  
*Dento Maxillo Facial Radiology*

**Assessment of the peri-implant region by *Multislice* and *CONE*  
*BEAM* CT scans – *in vitro* study**

F B Branda<sup>1</sup>, M E Flores<sup>1</sup>, L K Soares<sup>1</sup>, G Rovani<sup>2</sup>

<sup>1</sup>Dentistry Masters' Program of the School of Dentistry of the University of Passo Fundo, Brazil

<sup>2</sup>Professor at the School of Dentistry of the University of Passo Fundo, Brazil.

**Assessment of the peri-implant region by *Multislice* and *CONE BEAM* CT scans – *in vitro* study**

**Abstract**

This research aimed to verify the reproduction of details in the peri-implant region in exams of *MultiSlice* and *CONE BEAM* CT scans in an *in vitro* study. Five postoperative situations were simulated. A comparative quantitative analysis of vertical measure of prosthetic dental implant platform to the first bone-implant contact and the thickness of this bone tissue of first contact between the sample and CT images from two *CONE BEAM* CT scanners and one *MultiSlice* CT scanner, with ANOVA statistical analysis ( $\alpha = 0.05$ ) In the quantitative assessment, there was no significant statistical difference only for: Implant 1: Control Group and Kodak *CONE BEAM* (A1 and B1); Implant 2: Control Group and *i-CAT* *CONE BEAM* (Imaging Sciences International) for region A2; Implant 4: Control Group, *i-CAT* *CONE BEAM* and *MultiSlice* Somatom Definition AS + 128 channels for region B4; Implant 5: Control Group and *MultiSlice* 128 channels for region A5. The formation of metallic artifacts was common to CT scanners studied. In the qualitative assessment, the evaluators preferred the images of *CONE BEAM* CT scanners, although no scanner had accurately reproduced all situations tested.

***Key words: Dental implants; CT Scan; CONE BEAM CT Scan.***

## Introduction

The fast evolution of the use of titanium dental implants from the researches of Branemark, in the 1960's, may be also associated to the evolution of other fields, such as diagnosis methods by image. Radiology helps preoperative planning by using periapical and panoramic radiographs, but mainly by using CT scans.<sup>1,7,8</sup> To establish a comparative assessment of the postoperative condition of dental implants installed, a radiograph must be performed to determine bone levels after physiological remodeling of the implant, and probing must be performed regularly for peri-implant assessments<sup>6</sup>. However, conventional radiographs offer only a bidimensional view, so the assessment of vestibular and lingual walls of implants is restricted to peri-implants probing. The fan beam or CONE BEAM CT scan allows a tridimensional assessment and provides enough details to estimate vertical and horizontal dimensions of the alveolar bone, facilitating the planning of surgeries like bone grafting and dental implants.<sup>3,4,10</sup>

Artifacts generated by metallic structures, such as titanium dental implants, are a challenge to the automatic processing of CT scan software. Metallic implants offer a lot of attenuation of the X-ray beam when compared to bone tissues or soft tissues. This attenuation may generate shades or beam hardening, which is often a barrier to the detailing of structures close to these metals, with the potential to be an obstacle for the postoperative assessment of dental implants with CT scans.<sup>5,9,11,12</sup> Reconstructions in CT and CBCT are very similar and based on backprojection intensities, obtained from projections located in a complete circle around the object composed by voxels. The task is to

calculate the best possible local attenuation estimative, in other words, the coefficient value of absorption or gray within each voxel in the projections. The difference between the fan beam and the CONE BEAM CT is that the first one processes image linearly, while CONE BEAM depends on the volumetric process.<sup>11</sup> Others differences between CT scanners are radiation rate, scanning time, field of view, and cost of the device. There are reports that the higher the kilovoltage (kVp) and miliamperage (mAs) used in the exam, the lower the formation of metallic artifacts.<sup>4,5</sup>

This study aims to test the hypothesis that MultiSlice and CONE BEAM CT scanners offer accurate volumetric reconstructions in the presence of titanium metallic implants through quantitative analysis.

### **Materials and methods**

A series of pilot studies was performed to get to the methodology that will be described next.

An experimental model was elaborated so to provide similarities to the human bone tissue in clinical and tomographic conditions. For this purpose, a fresh swine mandible was chosen,<sup>2, 13</sup> which was prepared by removing the entire soft tissue around it, maintaining only bone tissue with the teeth. Aiming to avoid the presence of teeth, dental alveolus, mental foramen, or mandibular canal in the operation region, it was opted to use the region of the mandibular angle in its basilar portion.

In the experimental model were installed five titanium dental implants 3.75 mm x 13 mm P-i Branemark® (Exoporo, São Paulo,

Brazil) in its interior, with different thicknesses of bone covering, simulating some postoperative situations.

In between the intervals of all stages that will be described next, the sample was kept in a refrigerator inside an expanded polystyrene container. When moving the sample to the experiment stages, it was kept cooled with ice, in order to minimize the loss of fluid of the sample.

Facing that the sample was determined as vestibular, perforations were made in the cortical portion with a spherical drill number 8 at low rotation in each central region and 1.0 cm apically below the implants, where fragments of gutta percha were placed as a tomography guide. The sites of implants were identified from 1 to 5 with black ink pen, from the left to the right.

With the surgical guide seated over the sample, perforations were made for later implant installation. The perforations were made with surgical motor (Driller BLM 600 Plus, Driller, São Paulo, Brazil) and hand piece 20:1 (W&H Dentalmechanik, Bürmos, Austria) at 1000 rpm and under constant irrigation of saline solution, simulating an *in vivo* surgery. The drills used were *Diamond Like Carbon* from the company P-i Branemark® (Exporo, São Paulo, Brazil), and the manufacture's instructions were followed for operation on medullary bone, with an intentional sub instrumentation in order to generate greater bone-implant contact.

After perforations were completed, cervical regions were evaluated for the performance of five planned clinical simulations (Figures 1 and 2):

Implant 1 – Vestibular and lingual bone loss;

Implant 2 – Total bone covering with thin vestibular wall;

Implant 3 – Bone defect simulating severe peri-implantitis, preserving 4.0 millimeters in the apical region of bone-implant contact;

Implant 4 – Total bone covering;

Implant 5 – Vestibular bone loss.

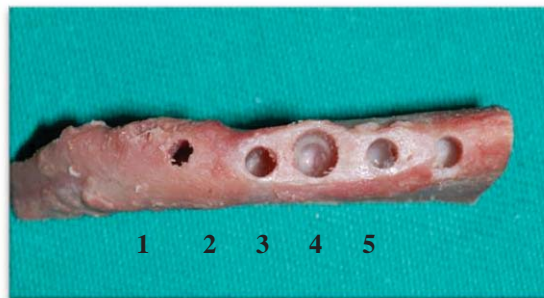

Figure 1 Superior view after preparing the proposed simulations.

The vestibular and lingual defects were created with drill number 3215 at high rotation, and the peri-implantitis of implant number 3 was created with the Dense Drill P-i Branemark® (Exporo, São Paulo, Brazil) of 5.0 mm diameter.

The installation of implants was initially performed with an internal grip driver P-i Branemark® with motor at 26 rpm, and insertion was completed with a manual torque wrench P-i Branemark®.

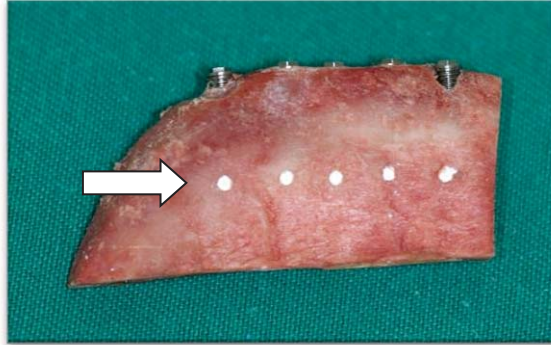


Figure 2 Vestibular views of installed implants, observe points of gutta percha.

For performing CT scans, a plastic like Tupperware® (Rio de Janeiro, Brazil) container was selected, it was compatible with the size of the sample in order to attach samples in its bottom with cyanoacrylate-based glue (Loctite SuperBonder, São Paulo, Brazil), and later filling up to complete covering of the sample with water to simulate soft tissues during CT scans. As the goal of the exams was to simulate a postoperative assessment of dental implants, kVp, mAs, voxel size, and FOV of the three CT scanners studied, technical recommendations of each CT scanner are as follows (table 1).

Table 1 Technical specifications of CT scanners.

	<i>MultiSlice</i>	<i>CONE-BEAM</i>	<i>CONE-BEAM</i> i-CAT
CT Scanners	Somatom Definition AS+ 128 channels (Siemens)	Kodak 9500 (Eastman Kodak)	(Imaging Sciences International)
kVp	120	63	120
mAs	90	8	18.45
<i>Voxel</i>	0.11	0.2	0.3
FOV	118 X 118 mm	184 X 206 mm	120 X 220 mm
Time of scan	4 seconds	10.8 seconds	20 seconds
Software	Syngo Fast View	Kodak Dental Imaging Software 3D	i-CAT Vision Xoran

After performing CT scans through the software of each scanner, the standardization of the oblique cross sectional images and the sample section at the most central point of each implant occurred, referenced by tomographic guides.

The sample was sectioned with a metallographic saw (Miniton, Struers, Copenhagen, Denmark) with diamond blade, at the point defined by the researcher in order to agree with the images previously chosen in the CT scanner software. After sectioning, the parallel cuts towards the long axis of each implant they were photographed with a Nikon D80



digital camera (Nikon, Japan). These images were used in the qualitative assessment that will be later described in the text.

#### Quantitative Assessment

After sample section, a properly trained examiner measured the real object using a digital caliper (Digimatic Absolute, Model 500-196-20b, São Paulo, Brazil) at the points determined by the researcher in the portion identified as vestibular. The regions defined in the real object, A and B, corresponded to the measures at the most central point of implants coincident with the tomographic guide (gutta percha points) inserted in the base of the experimental model.

Region A – Vertical measure of the protein platform of the implant up to the first vestibular bone contact with the implant.

Region B – Measure of bone thickness of the first vestibular bone contact with the implant.

For each determined point, five repetitions of these measures were performed, in different moments. The measures in the real object were considered the control measures and denominated CG.

After assessment of oblique cross sectional images and the sample section at the most central point of each implant, the measures in the software of each scanner was performed, as previously mentioned.

Three trained and experienced professionals assessed the images, for each scanner studied. For each point determined by the researcher in the previously selected images, five measures were performed in different moments, being denominated:

- CT CONE BEAM 9500 KODAK – CB1
- CT CONE-BEAM i-CAT – CB2

- CT MultiSlice 128 channels SIEMENS – MS1.

The statistical analysis was made by ANOVA and Tukey test ( $\alpha=0.05$ ).

### Results

The results of the qualitative analysis performed are displayed in tables 2 and 3, next:

Table 2 Measures average for area A in control groups (CG) and CT scanners, in five implants.

Groups	Implants*				
	1	2	3	4	5
CG	2.2820 <sup>a</sup>	0.0000 <sup>a</sup>	7.7800 <sup>a</sup>	0.0000 <sup>a</sup>	3.3880 <sup>a</sup>
MS1	3.3000 <sup>b</sup>	1.4600 <sup>b</sup>	0.0000 <sup>b</sup>	0.8600 <sup>b</sup>	3.5200 <sup>a</sup>
CB1	2.2000 <sup>a</sup>	0.5800 <sup>c</sup>	0.0000 <sup>b</sup>	0.6800 <sup>c</sup>	2.9400 <sup>b</sup>
CB2	3.0000 <sup>b</sup>	0.0000 <sup>a</sup>	0.0000 <sup>b</sup>	0.8600 <sup>b</sup>	2.7400 <sup>c</sup>

*\*Averages followed by different letters differ among themselves at a significance level of 5% ( $p<0.05$ ).*

Table 3 Measures average for area B in control groups (CG) and CT scanners, in five implants.

Groups	Implants*				
	1	2	3	4	5
CG	0.6000 <sup>a</sup>	0.7060 <sup>a</sup>	1.4960 <sup>a</sup>	0.8060 <sup>a</sup>	0.7940 <sup>a</sup>
MS1	1.7000 <sup>b</sup>	0.9200 <sup>b</sup>	1.1000 <sup>b</sup>	0.8600 <sup>a</sup>	0.7400 <sup>a</sup>
CB1	0.6000 <sup>a</sup>	0.5800 <sup>b</sup>	0.8400 <sup>b</sup>	0.6200 <sup>b</sup>	0.5200 <sup>b</sup>
CB2	1.4400 <sup>b</sup>	0.3600 <sup>b</sup>	0.9000 <sup>b</sup>	0.8600 <sup>a</sup>	0.8600 <sup>a</sup>

*\*Averages followed by different letters differ among themselves at a significance level of 5% (p<0.05).*

### Discussion

In the present study, the experimental model proposed came from the mandible of a swine of adult age and permanent dentition, using the region of the mandibular angle. The use of swine in biomedical experimentation is very clear in literature because of the similarities with man in various aspects.<sup>2, 13</sup> Our usage protocol aimed to maintain moisture in bone tissue to be instrumented in the attempt to keep the integrity of bone structure, so that along with sub instrumentation it creates bone contact. This was achieved and proved by the oblique cross sectional cuts in the real object.

The technology of CT and CBCT, by allowing views in the three spatial plans at the maxillofacial region, made virtual planning and guided surgeries possible, providing medical specialties and Dentistry itself an important aid to the evolution of many specialties. In Dentistry, it is highlighted the importance of locating impacted teeth, planning of

facial fractures treatment, orthodontic and orthognathic surgeries planning.

Image computerized reconstruction is done by values assigned to attenuation or absorption by voxels of the object being scanned.<sup>5</sup> The higher the atomic number or density of each voxel, the higher it will be its attenuation to the radiation beam, generating differences of interpretation by CT scanners to structures close to the object studied, as for example, the osseointegrated implants.

The process of reconstruction in CT and CBCT is very similar, being based in backprojection intensities, from the projections around the 3D object composed by voxels. The difference is that the CT processes image linearly and the CBCT performs the process in volumetric form.<sup>5, 12</sup> Because of this, both scanners are subjected to metallic artifacts and beam hardening caused by the presence of titanium dental implants in maxillary teeth. It was evident in all sections analyzed in the assessment of this research, the presence of these findings.

There are differences between CT and CBCT in radiation rate generated during the CT scan and in its indication. The CT, larger and more expensive devices, offer higher kVp and mAs when compared to CBCT, and so are more indicated for body images than for maxillofacial region.<sup>9, 11</sup> Table (5) demonstrates this difference in protocols from technical specifications of each CT scanner used for this study.

Table 4 Technical specifications of CT scanners studied.

CT SCANNER	kVp	mAs	TIME OF EXAM
<i>MultiSlice</i> 128 channels Siemens	120	90	4 seconds
<i>CONE-BEAM</i> 9500 Kodak	63	8	10.8 seconds
<i>CONE-BEAM</i> i CAT	20	18.45	20 seconds

Draenert et al <sup>3</sup>, when examining artifacts from beam hardening for fan beam CT and NewTom CBCT, suggest that the CT portraits better the images around dental implants than the CBCT. Kataoka et al <sup>5</sup> suggest that the increase of kVp and mAs may help to control metal artifact formation. Shulze et al <sup>11</sup> suggest, in their study performed with phantom in CBCT, that the use of lower kVp (80 when compared to 90 and 120) had less formation of beam hardening. They also report that in CT, between 120 and 140 kVp, there seems to be no significant difference in artifacts reduction. The MultiSlice Somatom Definition AS + 128 channels CT was used to verify if the CONE BEAM CT would have a much inferior behavior to the fan beam device in the accuracy of detail reproduction in the situations studied, which was disregarded by our analysis.

Ravazi et al <sup>9</sup>, in a study performed in bovine rib with i-CAT NG, 120kV and 18.54 mAs, voxel 0.3, FOV 8cm X 16cm and Accuitomo 3D60 FPD, 80 kVp and 4 mAs, voxel 0.125 mm, FOV 6cm X 6 cm, observed that both underestimate the distance of the implant vertical to the bone crest, with best images for Accuitomo 3D60 FPD.

All these literature reports try to suggest the behavior of CT scanners in assessing regions close to metals such as dental implants. The methodologies of these works differ among themselves and also

from the one used in this research. However, the findings of image artifacts for exams in the presence of metals are common to all.

The results show the lack of consistency in the behavior of CT scanners in the attempt to estimate the regions researched. There was no statistical difference only for:

Implant 1: Control Group and Kodak *CONE-BEAM* (A1 and B1);

Implant 2: Control Group and i-CAT *CONE-BEAM* for region A2;

Implant 4: Control Group, i-CAT *CONE-BEAM* and *MultiSlice* Somatom Definition AS+ 128 channels for region B4;

Implant 5: Control Group and *MultiSlice* Somatom Definition AS+ 128 channels for region A5.

For other measures it varied between underestimation (lower) and overestimation (higher) of threads exposition or bone thickness analyzed, as table (6) illustrates.

Table 5 Behavior of CT scanners studied.

MEASURE OF CT SCANNERS COMPARED TO THE CONTROL GROUP						
CT SCANNER	REGION	IMPLANT				
		1	2	3	4	5
CB1	A	Correct	Higher	Lower	Higher	Lower
	B	Correct	Lower	Lower	Lower	Lower
CB2	A	Higher	Correct	Lower	Higher	Lower
	B	Higher	Lower	Lower	Correct	Higher
MS1	A	Higher	Higher	Lower	Higher	Correct
	B	Higher	Higher	Lower	Correct	Correct

It draws the attention that, for implant 3, which simulated advanced peri-implantitis because of surrounding bone loss of 7.78mm in average for the 13mm implant, no radiologist suggested the presence of this condition, certainly led by metallic artifacts.

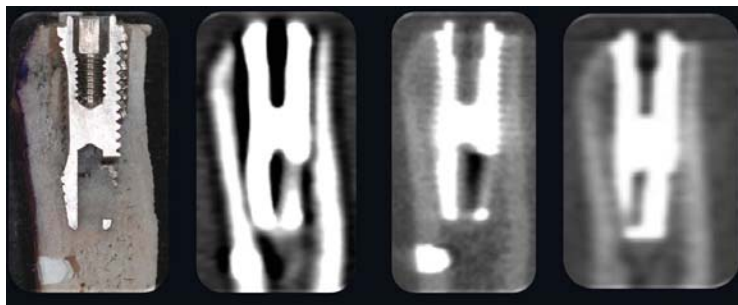


Figure 3 Images of the implant 3: GC, MS1, CB1 and CB2, respectively.

This information becomes a concern since a postoperative exam in dental implants will probably be required when in doubt of the presence of some disease in the implant, hardly if it is working correctly and sound to peri-implant probing.<sup>6</sup>

All dental surgeons invited for the assessments were questioned about the reproduction accuracy of CT scanned images and they were surprised and concerned with the images examined. The difficulty in defining the region of bone contact to implants was unanimous by radiologists as well as implantodontists, agreeing to reports of Ravazi et al.<sup>9</sup>. Besides that, dental surgeons highlighted that metallic artifacts would difficult a probable clinical decision-making. Implant 3, with simulated peri-implantitis, some evaluators suggested bone contact in the

whole implant for CBCT. For other situations, CT scanners suggested important bone losses absent in the real object.

According to the methodology employed in this *in vitro* research, it may be considered that no CT scanner could accurately reproduce postoperative clinical situations with dental implants tested; the evaluators preferred the images of the CONE BEAM CT scanner in most cases.

#### **BIBLIOGRAPHIC REFERENCES**

1. Boyer HE, Gall TL, Metals Handbook, Desk Edition, American Society for Metals, Metals Park, Ohio, USA, 1985.
2. Bustard LK, McClellan. Use of pigs in biomedical research. *Nature* 1965; 208:531 -5.
3. Draenert FG, Coppenrath E, Herzog P, Müller S, Mueller-Lisse UG. Beam hardening artefacts occur in dental implant scans with the NewTom cone beam CT but not with the dental 4-row multidetector CT. *Dentomaxillofac Radiol.* 2007 May; 36(4):198-203.
4. Howerton WB Jr, Mora MA. Advancements in digital imaging: what is new and on the horizon? *J Am Dent Assoc.* 2008 Jun; 139 Suppl: 20S-24S.
5. Kataoka ML, Hochman MG, Rodriguez EK, Lin PJ, Kubo S, Raptopoulos VD. A review of factors that affect artifact from metallic hardware on multi-row detector computed tomography. *Curr Probl Diagn Radiol.* 2010 Jul-Aug; 39(4):125-36.
6. Lang NP, Berglundh T; Working Group 4 of Seventh European Workshop on Periodontology. Periimplant diseases: where are we now? Consensus of the Seventh European Workshop on



Periodontology. J Clin Periodontol. 2011 Mar; 38 Suppl 11:178-81.

7. Mazzonetto R, Lopes RO, Nóia CF, Chaves Netto HDM. Pesquisa Básica em Implantodontia. Revista ImplantNews. 2010; 7 (3ª-PBA): 83-92.
8. McClarence E. Close to the Edge – Brånemark and the Development of Osseointegration. Quintessence Books, Berlin, Germany, 2003.
9. Razavi T, Palmer RM, Davies J, Wilson R, Palmer PJ. Accuracy of measuring the cortical bone thickness adjacent to dental implants using cone beam computed tomography. Clin Oral Implants Res. 2010 Jul; 21(7):718-25.
10. Scarfe WC, Farman AG, Sukovic P. Clinical applications of CONE-BEAM computed tomography in dental practice. Journal of the Canadian Dental Association. 2006; 72(1): 75-80.
11. Schulze R, Heil U, Groß D, Bruellmann DD, Dranischnikow E, Schwanecke U, Schoemer E. Artefacts in CBCT: a review Dentomaxillofacial Radiology July 2011 40: 265-273.
12. Schulze R, Heil U, Groß D, Bruellmann DD, Dranischnikow E, Schwanecke U, Schoemer E. Artefacts in CBCT: a review Dentomaxillofacial Radiology July 2011 40: 265-273.
13. Tumbleson ME. Swine in biomedical research. New York: Plenum Press; 1986.